

Evaluación de una técnica quirúrgica para el tratamiento de la onicocriptosis en pacientes atendidos en la Clínica Universitaria Bolivariana y Clínica Soma, de enero de 1998 a diciembre de 2010

Evaluation of a surgical technique for the treatment of onychocryptosis patients treated at the Clínica Universitaria Bolivariana or Clínica Soma from January 1998 to December 2010

Ana Milena Montes¹, Luz Marina Gómez², Ángela Londoño³, Yuliana Arias⁴, Edna Martínez⁴

1. Médica dermatóloga, Facultad de Medicina, Escuela de Ciencias de la Salud, Universidad Pontificia Bolivariana, Medellín, Colombia
2. Médica dermatóloga; profesora titular, jefe del Servicio de Dermatología, Facultad de Medicina, Escuela de Ciencias de la Salud, Universidad Pontificia Bolivariana, Medellín, Colombia
3. Médica dermatóloga y epidemióloga; docente, Facultad de Medicina, Escuela de Ciencias de la Salud, Universidad Pontificia Bolivariana, Medellín, Colombia
4. Estudiantes de Medicina, Facultad de Medicina, Escuela de Ciencias de la Salud, Universidad Pontificia Bolivariana, Medellín, Colombia

Resumen

La onicocriptosis es una condición común, recurrente y dolorosa, que genera incapacidad prolongada en los pacientes afectados. Existen diversas técnicas quirúrgicas para abordar este problema y hasta el día de hoy ninguna ha sido estandarizada.

OBJETIVO. Evaluar una técnica quirúrgica para el tratamiento de la onicocriptosis.

METODOLOGÍA. Es un estudio descriptivo realizado en dos fases: una retrospectiva, con los pacientes operados desde enero de 1998 hasta mayo de 2009, y una prospectiva, de junio 2009 a diciembre 2010, con seguimiento a seis meses. Se incluyeron los pacientes recolectados en la Clínica Universitaria Bolivariana y la Clínica SOMA.

RESULTADOS. Se evaluaron 57 pacientes: 45 en la fase retrospectiva y 12 en la prospectiva. Se hizo un análisis por unidad quirúrgica y se obtuvo un total de 92 procedimientos en la fase retrospectiva y, de 31, en la prospectiva. La recaída de la onicocriptosis, en el grupo retrospectivo, fue de 3,3 % (3/92). Sus principales complicaciones fueron la presencia de espícula ungular (3,3 %) y la disestesia en el sitio operatorio (3,3 %). En la fase prospectiva, no se observaron recaídas (0/31). Se presentó infección en dos sitios quirúrgicos (6,5 %) y onicólisis, en la fase inicial del posoperatorio, en 19,4 % (6/31). Todos los pacientes, a excepción de los que presentaron recaída en la fase retrospectiva, relataron mejoría notable de los síntomas y satisfacción con el resultado estético y funcional.

CONCLUSIÓN. La técnica quirúrgica propuesta, usada por más de 10 años, es efectiva, con bajo porcentaje de recaídas y pocas complicaciones.

PALABRAS CLAVE: uñas encarnadas/cirugía, enfermedades de la uña/cirugía.

Correspondencia:

Ana Milena Montes

Email:

anamontesg@gmail.com

Recibido: 25 de julio de 2012.

Aceptado: 8 de octubre de 2012.

No se reportan conflictos de intereses.

Summary

Onychocryptosis is a common, recurrent, painful condition that results in prolonged disability in affected patients. Several surgical techniques are available to approach this problem and to date none are standardized.

OBJETIVO: To evaluate a surgical technique for the treatment of onychocryptosis.

METHODOLOGY: This is a two phase descriptive study: one retrospective phase with patients intervened from January 1998 to May 2009, and a prospective phase from June 2009 to December 2010, with a six follow up. Patients included were evaluated in the Clínica Universitaria Bolivariana and Clínica SOMA.

RESULTS: Fifty seven patients were evaluated: 45 in the retrospective phase and 12 in the prospective phase. An analysis by surgical unit was performed, obtaining 92 procedures in the retrospective phase and 31 in the prospective phase. Onychocryptosis relapse in the retrospective group was 3.3 % (3/92). The most common complications were angular spicula (3.3 %) and procedure site dysesthesia (3.3 %). In the prospective phase group no relapse was observed (0/31). Two surgical site infections were observed (6.5 %) and onycholysis in the initial postsurgical phase in 19.4 % (6/31). All patients, with exception of those presenting relapse in the retrospective phase, referred notorious improvement of symptoms and satisfaction with the esthetic and functional results.

CONCLUSION: The proposed surgical technique, used for more than 10 years, is effective, has a low relapse rate and few complications.

KEY WORDS: Nails, ingrown/surgery; Nail diseases/surgery.

Introducción

La onicocriptosis (uña encarnada o uña enterrada) es una onicopatía mecánica causada por la inserción de la lámina en los tejidos periungulares¹, que lleva a la perforación de la piel, con la consecuente reacción de cuerpo extraño, inflamación, infecciones secundarias a repetición y procesos de reparación². Según su presentación clínica, se clasifica en cinco estadios: estadio I: con dolor leve y eritema, sin granuloma, que generalmente está precedida por trauma o corte de la uña; estadio II: con aparición de granuloma por primera vez; estadio III: recurrencia de granuloma; estadio IV: hipertrofia de tejidos blandos en uno de los repliegues ungulares, y estadio V: hipertrofia bilateral de tejidos blandos³. La onicectomía con matricectomía, ideal a partir del estadio III⁴, presenta resultados variables, sin que se haya encontrado una técnica con 100 % de efectividad, bajo costo, libre de complicaciones o recurrencias y con resultados estéticos adecuados⁵.

El objetivo principal de este estudio fue evaluar una técnica quirúrgica con onicectomía más matricectomía parcial, en pacientes con diagnóstico de onicocriptosis, atendidos en el Servicio de Dermatología de la Clínica Universitaria Bolivariana y la Clínica SOMA, de enero de 1998 a diciembre de 2010.

Métodos

Se llevó a cabo un estudio observacional, descriptivo, retrospectivo y prospectivo.

Los criterios de inclusión del estudio fueron:

- Pacientes con onicocriptosis, evaluados en la Clínica Universitaria Bolivariana o en la Clínica SOMA, entre enero de 1998 y diciembre de 2010.
- Pacientes que fueron operados por el grupo investigador, con la técnica quirúrgica evaluada.

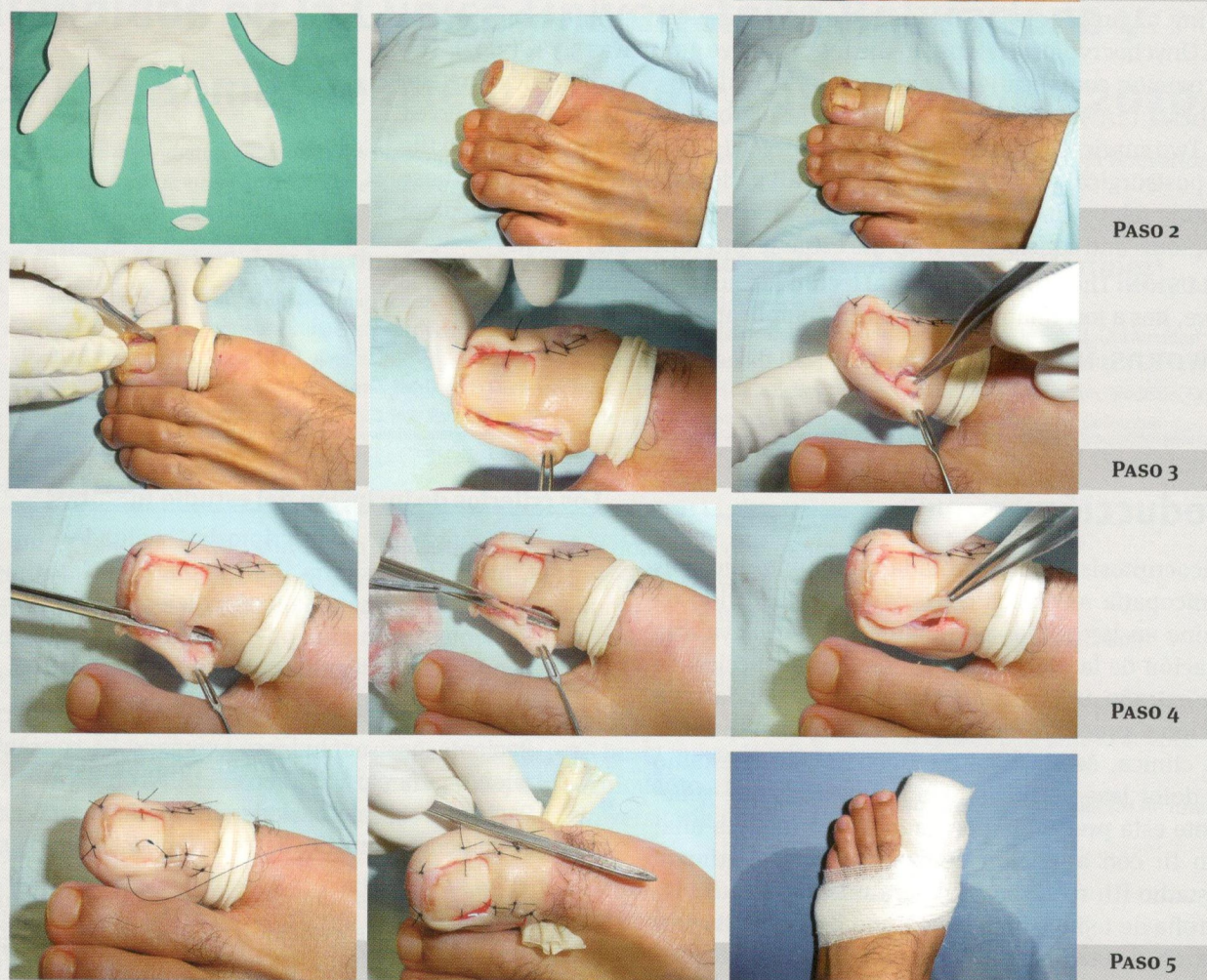Los criterios de exclusión del estudio fueron:

- Paciente que no hubiera otorgado el consentimiento para participar en el estudio.
- Paciente con enfermedades concomitantes que no permitieran la práctica del procedimiento quirúrgico.

En todos los casos se obtuvieron los siguientes datos: sexo, edad, tiempo de evolución de la enfermedad, tratamientos recibidos antes del procedimiento quirúrgico y el antecedente personal de infección por el virus de la inmunodeficiencia humana (VIH), con los niveles de células CD4 y el tratamiento que recibía en el momento de la cirugía.

Para la fase retrospectiva, se recolectó la información de la base de datos de las salas de cirugía donde se practicó el procedimiento. Seis pacientes que pertenecían a la fase prospectiva, pero que no cumplieron con las visitas de seguimiento, se incluyeron en la retrospectiva.

Todos los pacientes se contactaron telefónicamente para indagar por la presencia de dolor, eritema (enrojecimiento de la piel alrededor de la uña), secreción (salida de material purulento, blanquecino, amarillo o como sangre), granuloma (presencia de crecimiento anormal de tejido color violáceo o rojo, doloroso y con sangrado fácil), deformidad de los tejidos blandos (au-

FIGURA 1. Procedimiento quirúrgico por pasos

mento de los tejidos alrededor de la uña, con pérdida de la apariencia normal del dedo), aspecto de la cicatriz (aumentada de tamaño, engrosada o elevada), espícula (crecimiento de un pedazo de uña en el sitio de la cirugía) y disestesia (cambio en la sensibilidad en el sitio quirúrgico). La satisfacción obtenida se evaluó preguntando por la conformidad con los resultados estéticos y la presencia o ausencia de sintomatología.

Los pacientes de la fase prospectiva fueron seleccionados de la consulta de las dos instituciones, desde junio de 2009 hasta diciembre de 2010, con seguimiento los días 8, 15, 30, 120 y 180 del posoperatorio. Los pa-

rámetros evaluados en el seguimiento posoperatorio fueron: eritema, edema, secreción, presencia de granuloma, deformidad de tejidos blandos y el dolor. Las complicaciones analizadas fueron: onicólisis, onicomadesis, hematoma, infección, espícula ungular, onicodistrofia y alteraciones de la cicatrización, como cicatriz hipertrófica o queloide.

Técnica quirúrgica

La técnica quirúrgica utilizada es una modificación de la propuesta por Krull⁶.

Los pasos del procedimiento quirúrgico fueron los siguientes (**FIGURA 1**):

1. Previa asepsia, se hizo un bloqueo proximal con lidocaína al 1 % más bupivacaína al 0,5 %, ambas sin epinefrina, con punción en la parte dorsal del dedo y dirección lateral de la aguja, haciendo un depósito en anillo del anestésico.
2. Con un dedo de guante estéril con un corte pequeño en la punta, se hizo vaciamiento vascular del dedo afectado, desde la parte distal hacia la proximal, plegándolo hasta dejarlo como torniquete.
3. Luego de definir el área de uña que se debía retirar, se practicó una incisión en L a nivel del epiniquio, con una hoja de bisturí N° 15, dirigiéndola longitudinalmente hasta el pliegue interfalángico distal y luego en forma curva hacia la parte lateral. Se divulsionó hasta visualizar la matriz ungular, la cual se reseco en cuña. Se identificó el cuerno lateral de la matriz y se hizo el raspado (*curettage*).
4. Se incidió la lámina ungular haciendo la onicectomía y se hace la resección del granuloma con el tejido blando hipertrófico.
5. Se hizo hemostasia y se suturó con puntos separados y material no absorbible 4-0, en la parte cutánea, y un punto en forma de "U" sobre la lámina ungular. Se retiró el torniquete, y se cubrió el área con gasa con vaselina y vendaje compresivo de tela.
6. Se indicó tratamiento con analgésicos y antibióticos orales (cefalosporina de primera generación) por cinco días, aplicación local de hielo, reposo con la extremidad elevada e incapacidad por dos semanas. Se revisó a las 72 horas, quitando el vendaje, y se citó a los 15 días para retirar los puntos.

En la técnica quirúrgica inicial se propone practicar primero la onicectomía y, posteriormente, la matricectomía. La técnica usada en este estudio propone la matricectomía antes de la onicectomía, para usar la lámina ungular como guía que favorezca el reconocimiento de la matriz ungular que está generando el exceso de lámina causante de la onicocriptosis.

Análisis

Cada área intervenida, repliegue medial o repliegue lateral, se consideró una "unidad quirúrgica" para la evaluación de los resultados.

Todas las variables fueron evaluadas por los investigadores, buscando la presencia o ausencia de cada una de ellas. Se definió la recaída como la reaparición de onicocriptosis y, la satisfacción, como la conformidad

con los resultados estéticos, y la presencia o ausencia de sintomatología.

El análisis de los datos se hizo con el programa SPSS, versión 18. Se obtuvo el promedio, con el máximo y el mínimo, de las variables cuantitativas, edad y tiempo de evolución. Las variables cualitativas (eritema, dolor, edema, secreción, presencia de granuloma, espícula, deformidad de tejidos blandos y complicaciones) se midieron según el porcentaje de presentación.

Aspectos éticos

El trabajo cumple con los principios éticos enunciados en el Informe Belmont del 18 de abril de 1979, de la Declaración de Helsinki y de la Resolución 008430 de 1993, por la cual el Ministerio de Salud de la República de Colombia estableció las normas científicas, técnicas y administrativas para la investigación en salud.

Se considera una investigación de riesgo mínimo: en su fase prospectiva se emplea el registro de datos mediante un procedimiento que se considera de rutina para el manejo de esta entidad. Fue aprobada por el Comité de Ética de la Escuela de Ciencias de la Salud de la Universidad Pontificia Bolivariana.

Resultados

En total ingresaron 57 pacientes al estudio, 45 a la fase retrospectiva (92 unidades quirúrgicas) y 12 a la fase prospectiva (31 unidades quirúrgicas). Eran 20 mujeres y 37 hombres (en una proporción 1:1.8); el rango de edad fue de 12 a 71 años (media de 35), con un tiempo promedio de evolución de 34,8 meses (rango, 20 días a 336 meses). El 42,1 % (24/57) de los pacientes había recibido algún tipo de tratamiento previo: onicectomía sin matricectomía (33,3 %), matricectomía quirúrgica (14,6 %), "curettage" del granuloma (1,26 %) y aplicación de ácido tricloroacético al 85 % más colocación de algodón (2,4 %). Ningún paciente había sido tratado previamente con la aplicación de fenol.

De los pacientes evaluados, 12,3 % (7/57) estaban infectados por VIH y todos se encontraban recibiendo tratamiento antirretroviral, con indinavir el 71,4 % (5/7) y con lamivudina o ritonavir el 28,5 % (2/7).

El primer dedo del pie fue el más intervenido en 96,7% (119/123), con proporciones muy similares entre los lados medial y lateral; solo dos dedos diferentes fueron operados: el segundo y el tercero, con dos unidades cada uno.

Fase retrospectiva

Se encontraron 90 pacientes que cumplían los criterios de inclusión y exclusión, lográndose contactar fi-

nalmente 45 para un total de 92 unidades quirúrgicas intervenidas. Se encontró recaída en 3,3 % de los casos (3/92), con un 96,7 % de satisfacción con los resultados obtenidos con la cirugía. Las complicaciones están descritas en la **TABLA 1**.

Fase prospectiva

Se pudo hacer seguimiento posoperatorio a 12 pacientes (31 unidades quirúrgicas). Ningún paciente presentó recaída, con una satisfacción del 100 %.

En el posoperatorio se evaluaron las siguientes manifestaciones clínicas (**FIGURA 2**).

- **Eritema.** Al momento del procedimiento, todos los pacientes presentaban eritema, como parte del proceso de la onicocriptosis; en 38,7 % (12/31) de las unidades quirúrgicas, persistía en el día 15, pero en ningún caso en el día 30. En la revisión del día 120, se encontró eritema, dolor y secreción purulenta en una unidad quirúrgica, secundarios a un proceso infeccioso, que se resolvieron con antibióticos orales (cefalosporina de primera generación) en una semana.
- **Dolor.** Fue un síntoma constante en todos los pacientes al momento de la cirugía, pero estaba resuelto en 27/31 (87,1 %) de las unidades en el día 30; persistía en tres en el día 90, una por infección y dos por disestesia. Ningún paciente lo presentó a los 180 días.
- **Edema.** Solo una unidad lo presentaba en el día 15 (3,2 %); no se observó en otras visitas de seguimiento.
- **Granuloma.** En una unidad (3,2 %) se presentó en el día 30, en el repliegue medial del primer dedo del pie izquierdo, para lo cual se aplicó ácido tricloroacético al 85 % y crioterapia, con mejoría completa y sin recaída dos meses después.
- **Secreción.** El 87,1 % de las unidades no presentaba secreción a los 15 días y, en las revisiones siguientes, ninguna.
- **Deformidad de los tejidos blandos.** En todos los casos se resolvió con el procedimiento quirúrgico.

La principal complicación fue la onicolisis (19,4%). Sin embargo, se considera un proceso normal debido a que, en el acto quirúrgico, se desprende la lámina para practicar el corte y la matricectomía. Ninguno de ellos presentó onicomadesis y la onicolisis se resolvió completamente con el crecimiento de la lámina.

Se presentó infección en dos unidades quirúrgicas (6,5%), una de ellas cuatro meses después de la cirugía, por lo que no se puede asociar al procedimiento como

tal. En 6,5 % de los casos (dos unidades quirúrgicas), se presentó hematoma con resolución un mes después.

En la visita de los seis meses, en una unidad quirúrgica (3,2 %) se encontró una espícula ungular pequeña, asintomática, que no requirió tratamiento adicional.

No se presentaron dehiscencia de suturas, onicodistrofias o alteraciones en la cicatrización (**TABLA 2**) (**FIGURA 3**).

Discusión

La onicocriptosis es una entidad frecuente. Llama la atención que no se encontraron estudios en nuestro medio que mostraran datos epidemiológicos y resultados sobre la efectividad de las técnicas quirúrgicas usadas.

En este trabajo se muestra un comportamiento epidemiológico similar al descrito en otros reportes: predominio en hombres, adultos jóvenes y compromiso casi exclusivo del primer dedo del pie^{1,2,7}. Este problema es una causa frecuente de consulta dermatológica que, cuando es mal atendido, se hace crónico y favorece que

		n	%
Eritema	Ausente	91	98,9
	Presente	1	1,1
Dolor local	Ausente	89	96,7
	Presente	3	3,3
Secreción	Ausente	92	100,0
	Presente	0	0,0
Granuloma	Ausente	90	97,8
	Presente	2	2,2
Edema	Ausente	91	98,9
	Presente	1	1,1
Deformidad de tejidos blandos	Ausente	91	98,9
	Presente	1	1,1
Cicatriz hipertrófica	Ausente	92	100,0
	Presente	0	0,0
Queloides	Ausente	92	100,0
	Presente	0	0,0
Onicodistrofia	Ausente	92	100,0
	Presente	0	0,0
Espícula ungular	Ausente	89	96,7
	Presente	3	3,3
Disestesia	Ausente	89	96,7
	Presente	3	3,3

TABLA 1. Complicaciones de los pacientes evaluados en la fase retrospectiva

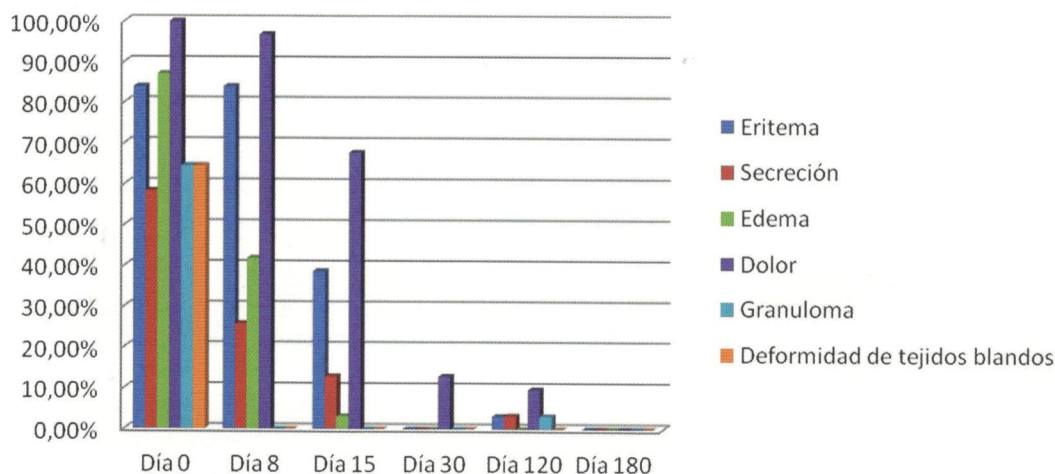


FIGURA 2. Evolución de los pacientes en la fase prospectiva.

		n	%
Infección	Ausente	29	93,5
	Presente	2	6,5
Hematoma	Ausente	29	93,5
	Presente	2	6,5
Onicólisis	Ausente	25	80,6
	Presente	6	19,4
Onicomadesis	Ausente	31	100,0
	Presente	0	0,0
Granuloma	Ausente	30	96,8
	Presente	1	3,2
Dehiscencia de sutura	Ausente	31	100,0
	Presente	0	0,0
Cicatriz hipertrófica	Ausente	31	100,0
	Presente	0	0,0
Queloides	Ausente	31	100,0
	Presente	0	0
Espícula ungular	Ausente	30	96,8
	Presente	1	3,2

TABLA 2. Complicaciones de la fase prospectiva.

los pacientes inicien un peregrinaje en busca de una solución definitiva para su mal⁸. Lo clásico de esta enfermedad es recibir múltiples tratamientos sin obtener mejoría; esto también se observó en nuestro grupo de estudio. Se encontró que 51,6 % (16/31) de los pacientes tenía más de tres años de evolución con su enfermedad, sin encontrar curación.

Con respecto al subgrupo de pacientes con VIH, se ha visto que la onicocriptosis es una reacción adversa al uso de medicamentos antirretrovirales, como indinavir, lamivudina y ritonavir. De hecho, algunos estudios sugieren que el tratamiento con indinavir es la principal causa de paroniquia crónica o recurrente en pacientes infectados por VIH, ya que se ha observado mejoría de la enfermedad ungular al suspenderlo^{9,10,11}. En este estudio, el 71,4 % de los pacientes con VIH recibían tratamiento con indinavir y los demás tomaban lamivudina o ritonavir, tal como se ha descrito. El advenimiento de nuevos tratamientos antirretrovirales ha producido disminución en la presentación de la onicocriptosis.

El tratamiento quirúrgico se recomienda en aquellos pacientes con compromiso serio. El mejor tratamiento debe alcanzar los siguientes requisitos: efectividad, poco dolor, ser un procedimiento simple y de bajo costo, con rápido retorno a las actividades diarias, con bajo porcentaje de complicaciones, mínima tasa de recurrencia, y resultados cosméticamente aceptables^{5,12}. Los métodos quirúrgicos más usados son onicectomía sin matricectomía y matricectomía parcial o total con aplicación de fenol o con bisturí, como la usada en el presente estudio².

Tanto el método con fenol como la matricectomía quirúrgica se consideran exitosos, con tasas de recaída que pueden variar, según la experiencia del operador, entre 5 y 30 %^{13,14}. En una revisión de Cochrane, el método con fenol fue superior que el quirúrgico; sin embargo, en la conclusión mencionan la falta de estudios para confirmar esta afirmación⁵. Se continúan publicando estudios en los que se afirma que la tasa de recurrencias con matricectomía quirúrgica es mucho menor que en la matricectomía con fenol (6,9 % Vs. 31,5

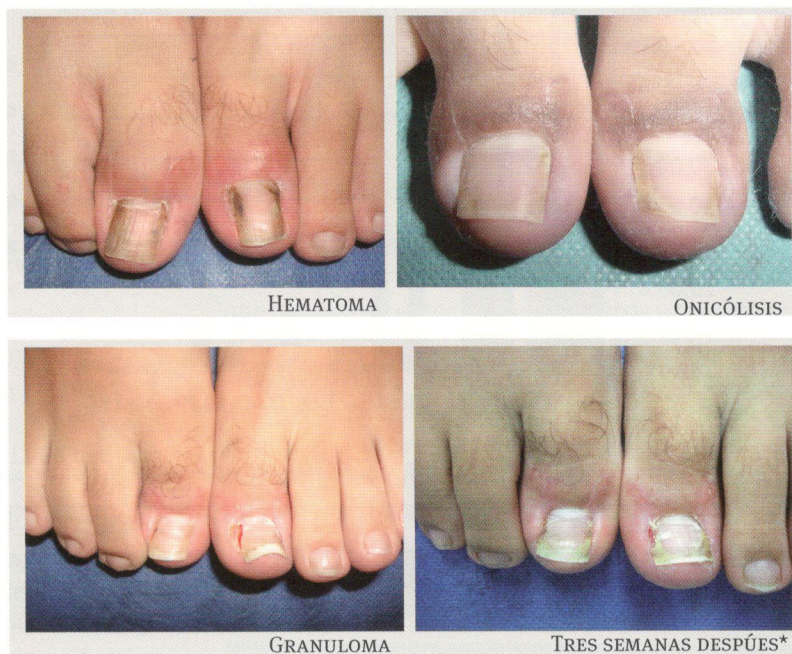

FIGURA 3. Complicaciones.
* Después de aplicación de ácido tricloroacético 85 % y crioterapia.

%, respectivamente)¹³. Nuestra tasa de recaída fue de 3,3 %, un porcentaje bastante bajo comparado con los estudios mencionados.

La principal desventaja de la matricectomía es el riesgo de pobres resultados estéticos, con una uña estrecha y, en ocasiones, distrofia ungular o formación de espícula¹³. Este no fue un hallazgo de esta investigación, pues el 97,5 % (120/123) de las unidades quirúrgicas intervenidas generaron satisfacción con los resultados obtenidos en los pacientes; solo el 3,2 % (4/123 unidades quirúrgicas) presentaron espículas ungulares y no se observó ninguna distrofia (0/123).

En este estudio se observó buena evolución posoperatoria, con recuperación en promedio a las dos semanas, lo que está acorde con otros estudios^{5,14}. La complicación más importante para los investigadores fue la infección, la cual se presentó con una tasa similar a lo descrito en otros reportes: 6 a 8 %^{15,16}.

Aunque la cirugía evaluada no se considera un procedimiento de bajo costo por requerir quirófano y dos semanas de incapacidad, a largo plazo mostró seguridad con pocas complicaciones y baja tasa de recaídas (**FIGURA 4**).

En conclusión, la variante de la técnica quirúrgica de Krull, propuesta en este estudio, mostró ser eficaz a

largo plazo, segura, con inconvenientes posoperatorios fáciles de resolver para el médico y el paciente, lo cual hace de este procedimiento un excelente método terapéutico para la onicocriptosis.

Agradecimientos

A Diana Paola Cuesta Castro por su asesoría metodológica.

Referencias

1. Cologlu H, Kocer U, Sungur N, Uysal A, Kankaya Y, Oruc M. A new anatomical repair method for the treatment of ingrown nail. *Ann Plast Surg.* 2005;54:306-11.
2. Heidelbaugh JJ, Lee H. Management of the ingrown toenail. *Am Fam Physician.* 2009;79:303-8.
3. Kline A. Onychocryptosis: A simple classification system. *Foot Ank J.* 2008;1:6.
4. Yang G, Yanchar N, Lo A, Jones A. Treatment of ingrown toenails in the pediatric population. *J Pediatr Surg.* 2008;43:931-5.
5. Rounding C, Bloomfield S. Surgical treatments for ingrowing toenails. *Cochrane Database Syst Rev.* 2005;18:CD001541.
6. Krull EA. Toenail surgery. En: Krull EA, Zook EG, Baran R, Haneke E. *Nail surgery: a text and atlas.* Philadelphia: Lippincott Williams & Wilkins; 2001. p. 135-61.

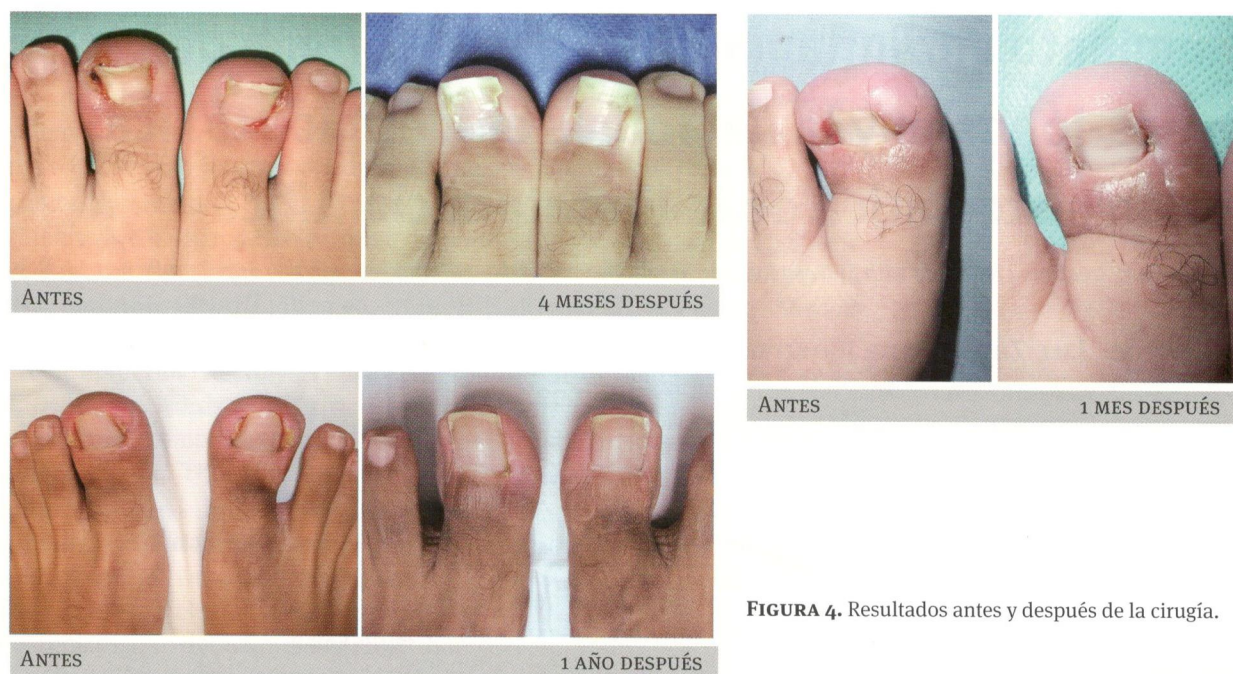

FIGURA 4. Resultados antes y después de la cirugía.

7. Noel B. Surgical treatment of toenail without matricectomy. *Dermatol Surg.* 2008;34:79-83.
8. Sardi JR. Onicocriptosis: uña encarnada. *Dermatol Venez.* 1996;2:57-60.
9. Alam M, Scher RK. Indinavir-related recurrent paronychia and ingrown toenails. *Cutis.* 1999;64:277-9.
10. Gómez LM, Villegas M, Restrepo R. Onicocriptosis en pacientes con infección por VIH. *Infectio.* 2003;7:226-9.
11. García-Silva J, Almagro M, Juega J, Peña C, López-Calvo S, del Pozo J, *et al.* Protease inhibitor-related paronychia, ingrown toenails, desquamative cheilitis and cutaneous xerosis. *AIDS.* 2000;14:1289-91.
12. Kruijff S, van Det RJ, van Der Meer GT, van Den Berg IC, van Der Palen J, Geelkerken RH. Partial matrix excision or orthonyxia for ingrowing toenails. *J Am Coll Surg.* 2008;206:148-53.
13. Hassel JC, Hassel AJ, Loser C. Phenol chemical matricectomy is less painful, with shorter recovery times but higher recurrence rates, than surgical matricectomy: A patient's view. *Dermatol Surg.* 2010;36:1294-9.
14. Fernández G, Enríquez J. Onicocriptosis: estudio comparativo del periodo posoperatorio de una matricectomía parcial lateral con el de una matricectomía parcial lateral con fenolización. *Dermatol Rev Mex.* 2006;50:87-93.
15. Peyvandi H, Robati RM, Yegane RA, Hajinasrollah E, Toossi P, Peyvandi AA, *et al.* Comparison of two surgical methods (Winograd and Sleeve method) in the treatment of ingrown toenail. *Dermatol Surg.* 2011;37:331-5.
16. Córdoba-Fernández A, Ruiz-Garrido G, Canca-Cabrera A. Algorithm for the management of antibiotic prophylaxis in onychocryptosis surgery. *Foot.* 2010;20:140-5.