

Histiocitoma epiteliode celular

Epithelioid cell histiocytoma.

Luis Fernando Cárdenas¹, Amy Parsons¹, Omar Sangüeza^{1,2}.

1. Department of Pathology, Wake Forest University Baptist Medical Center, Winston-Salem, NC, USA

2. Department of Dermatology, Wake Forest University Baptist Medical Center, Winston-Salem, NC, USA

Resumen

El histiocitoma epiteliode celular es un tumor benigno que se considera una variante rara del dermatofibroma. Característicamente, se presenta como una lesión polipoide eritematosa, razón por la cual se confunde frecuentemente en su aspecto clínico con un granuloma piógeno. Un pequeño collar epidérmico y, en la dermis, células redondeadas con abundante citoplasma eosinófilo y núcleo vesicular con nucléolo eosinófilo, son claves en su aspecto histológico.

PALABRAS CLAVE: variante rara del dermatofibroma, lesión polipoide eritematosa, células epitelioides.

Correspondencia:

Luis Cárdenas.

Email: lcardena@wfubmc.edu

Recibido: 10 mayo de 2009.

Aceptado: 22 de julio de 2009.

No se reportan conflictos de intereses.

Summary

Epithelioid cell histiocytoma is considered a benign entity and a rare variant of dermatofibroma. It often presents as a polypoid red nodule, and for this reason it is usually confused with a pyogenic granuloma in its clinical picture. An epidermal collarette is occasionally present and tumor cells are round with abundant eosinophilic cytoplasm and a vesicular nucleus with small eosinophilic nucleoli. All are key features for a correct histologic diagnosis.

KEY WORDS: rare variant of dermatofibroma, polipoid lesion, epithelioid cells.

Caso clínico

Se presenta el caso de un hombre de 39 años, con una historia de una lesión cutánea en la pierna de 6 meses de evolución y que, por su aspecto, lo lleva a consultar al dermatólogo.

En el examen físico se encontró una masa de, aproximadamente, 1,0 cm de diámetro, de aspecto polipoide, eritematosa, bien delimitada y móvil. La lesión se reseca por completo y se envía a estudio anatomopatológico con diagnóstico de granuloma piógeno.

En el estudio anatomopatológico con tinción de hematoxilina-eosina, se evidenció una lesión de apariencia polipoide con un pequeño collar epidérmico, compuesto por células epitelioides redondeadas, con abundante citoplasma eosinófilo, y núcleo vesicular con pequeño nucléolo eosinófilo. A mayor aumento se observaron ocasionales células binucleadas con algunas figuras mitóticas. El estroma contenía un ligero infiltrado in-

flamatorio mononuclear, con predominio de linfocitos (FIGURAS 1, 2 Y 3).

La inmunohistoquímica fue positiva para el factor XIIIa y negativa para antígeno epitelial de membrana, vimentina, pancitoqueratinas, S-100, HMB-45, melan A, actina de músculo liso, desmina, CD31, CD34, CD21, CD23, CD35 y CD68. ki-67 positivo 10% (FIGURA 4).

Discusión

El histiocitoma epiteliode celular es una rara variante de dermatofibroma, descrita por primera vez por Wilson-Jones, *et al.* en 1989. Clínicamente, el histiocitoma epiteliode fibroso es una lesión bien circunscrita, polipoide, con un pequeño collar epidérmico.

Las extremidades inferiores son el sitio más común de presentación y muestra una mayor predilección por el sexo masculino, además de una tendencia a confundirse clínicamente con un granuloma piógeno^{1,2}. A menor

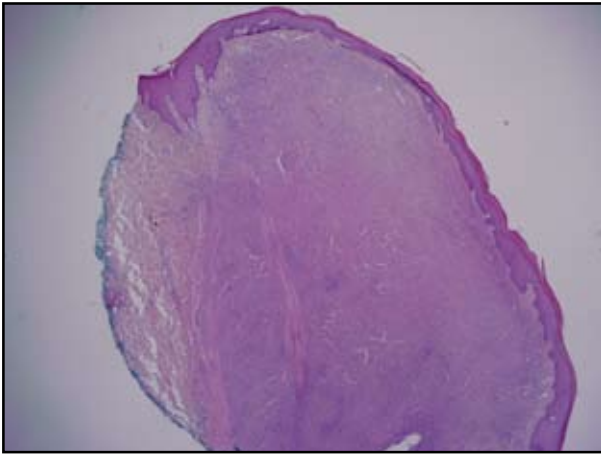


FIGURA 1. Lesión exofítica dérmica con un pequeño collar epidérmico, adelgazamiento de la epidermis en la parte más alta. HE, 20X.

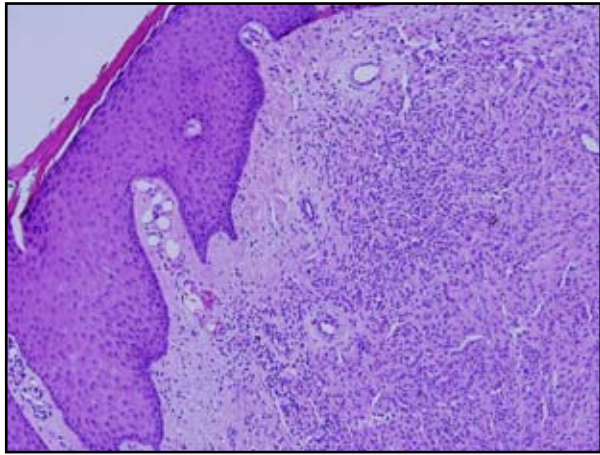


FIGURA 2. Acantosis hacia los lados; infiltrado linfocítico alrededor de las células tumorales. HE, 10X.

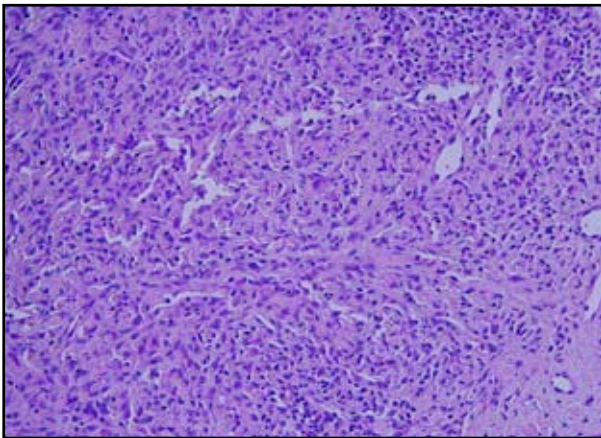


FIGURA 3. Células epiteliales redondeadas y anguladas, con abundante citoplasma eosinófilo. HE, 20X.

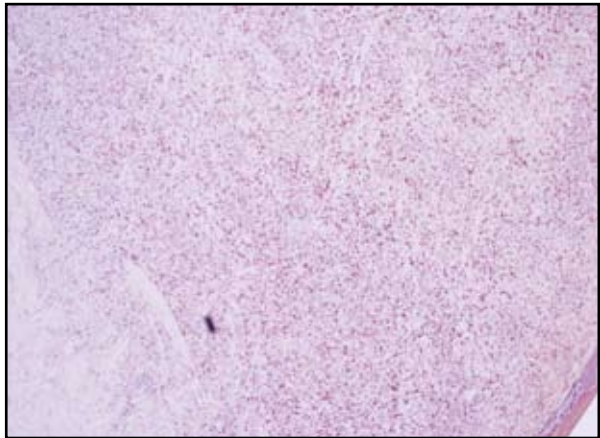


FIGURA 4. Tinción positiva para factor XIIIa, 4X.

aumento aparece como una lesión dérmica exofítica simétrica. La epidermis por encima de la lesión aparece ligeramente adelgazada con pérdida completa de la red de crestas y con acantosis hacia los lados de la lesión. Se caracteriza histológicamente por la presencia de células epitelioides anguladas y grandes con abundante citoplasma eosinofílico^{4,5}. Muchas de las células tienen un núcleo vesicular de forma y tamaño variables, con un nucléolo pequeño. Ocasionalmente, se pueden encontrar células multinucleadas. El estroma consiste de una fina matriz colagenosa que puede evidenciar cambios mixoides con el tiempo. Se observa un leve infiltrado celular mononuclear³.

El diagnóstico diferencial histológico es amplio, pasando por lesiones melanocíticas como el nevo de Spitz, cuya diferencia puede basarse en la ausencia en el histio-

citoma epitelioides celular de componente en la unión y la formación de nidos y, aunque comparte con el granuloma piógeno el pequeño collar epidérmico, este último tiene una arquitectura muy distintiva. Puede estar asociado con una proliferación de espacios vasculares angulados de apariencia benigna, con células endoteliales aplanadas. Otros diagnósticos diferenciales desde el punto de vista histológico podrían ser el perineurinoma, el xantogranuloma juvenil, el reticulohistiocitoma y la histiocitosis de células de Langerhans⁵.

La lesión es positiva para factor XIIIa en 50% de los casos, y negativa para S-100. El paciente puede estar seguro de que con la completa excisión es improbable que la lesión recurra.

En resumen, el histiocitoma epitelioides celular es una rara variante del dermatofibroma que puede ser difícil de

diagnosticar dadas sus similitudes clínicas e histológicas con una variedad de lesiones vasculares, histiocíticas y melanocíticas. Una cuidadosa aproximación a su arquitectura y tipo celular, junto con las tinciones de inmunohistoquímica, pueden ayudar en la identificación de esta lesión benigna.

Se presenta este caso pero es importante informar que al ser éste un centro de referencia y de consulta donde se revisan más de 300 laminillas al día, se han visto tres casos en lo que va del año. Específicamente, este caso fue enviado desde Santiago de Chile, con todas las tinciones antes mencionadas para su valoración.

Referencias

1. Stewart DB, Egbert BM, Swetter SM. Epithelioid cell histiocytoma. *Am J Dermatopathol*. 2003;25:430-1, 445.
2. Weiss SW, Goldblum JR, editors. *Enzinger and Weiss's Soft tissue tumors*. Fourth edition. St Louis, Mo: Mosby Inc.; 2001. 455-459.
3. Elder DE, Elenitsas R, Johnson BL, Murphy GF. *Lever's Histopathology of skin*. Philadelphia, PA: Lippincott Williams & Wilkins; 2005. 982.
4. Weedon D, editor. *Skin pathology*. Second edition. Philadelphia: Churchill Livingstone; 2002. 933.
5. Glusac EJ, Barr RJ, Everett MA, Pitha J, Santa Cruz DJ. Epithelioid cell histiocytoma. A report of 10 cases including a new cellular variant. *Am J Surg Pathol*. 1994;18:583-90.