

# ¿Onicomycosis con reacción negativa a la tinción con ácido periódico de Schiff?

*¿Onychomycosis negative reaction to staining with periodic acid-Schiff?*

Iván Mojica<sup>1</sup>, Viviana Arias<sup>2</sup>, Gerzaín Rodríguez<sup>3</sup>

1. Patólogo Anatómico y Clínico, Departamento de Patología y Laboratorios, Fundación Santa Fe de Bogotá, Bogotá D.C. Instructor Asociado, Facultad de Enfermería, Universidad El Bosque, Bogotá D.C.
2. Profesora Asistente de Patología, Facultad de Medicina, Universidad Nacional, Bogotá D.C.
3. Profesor titular y Maestro universitario (jubilado), Facultad de Medicina, Universidad Nacional, Bogotá. Catedrático, Facultad de Medicina, Universidad de La Sabana, Chía, Cundinamarca.

## Resumen

Presentamos el caso de un hombre de 43 años con una mácula marrón oscuro de varios meses de evolución en la uña del dedo gordo del pie derecho. En el estudio histopatológico de la lámina ungular, la coloración inicial de PAS fue negativa para hongos y la tinción de Grocott demostró abundantes hifas; en una segunda coloración de PAS realizada a un nivel más profundo del tejido, las hifas fueron visibles.

La biopsia de la porción distal de la lámina ungular teñida con PAS tiene una sensibilidad del 85 - 98% para el diagnóstico de onicomycosis. Cuando el PAS es negativo en una muestra con sospecha clínica de onicomycosis, la repetición de esta coloración en cortes seriados o más profundos, demuestra la presencia del hongo. La eficiencia de las tinciones de PAS y Grocott es similar y su sensibilidad aumenta con los cortes seriados, pero la coloración de Grocott es más costosa.

**PALABRAS CLAVE:** Onicomycosis/patología; Onicomycosis/diagnóstico; Onicomycosis/microbiología; Micología/métodos; Histocitoquímica/métodos; Reacción del Ácido Periódico de Schiff; Metenamina/Uso Diagnóstico

## Summary

We report a 43 years old man with a dark brown stain of several months duration in the right toe nail. In the histopathological examination of the nail plate, the first PAS staining was negative for fungi and Grocott staining showed abundant hyphae, with a second PAS staining on a deeper level of tissue hyphae were visible.

The biopsy of the distal portion of the nail plate stained with PAS has a sensitivity of 85 - 98 % for the diagnosis of onychomycosis. When the PAS is negative in a sample with clinical suspicion of onychomycosis, the repetition of the PAS staining on deeper sections will demonstrate the presence of fungi. The efficiency of PAS and Grocott staining are similar and its sensitivity increases with the serial sections, but the Grocott staining is more expensive.

**KEYWORDS:** Onychomycosis / Pathology; Onychomycosis / Microbiology; Onychomycosis / diagnosis; Mycology / Methods; Histocytochemistry / methods; Periodic Acid-Schiff Reaction; Methenamine / Diagnostic use.

## Correspondencia:

Gerzaín Rodríguez

## Email:

gerzainrodriguez@gmail.com

Recibido: 10 de agosto de 2012.

Aceptado: 12 de diciembre de 2012.

No se reportan conflictos de intereses.

## Introducción

Las onicomycosis tienen una prevalencia de 2 al 14% en la población adulta de Australia, USA y Europa y son responsables del 50% de las alteraciones ungulares por lo cual son las enfermedades de las uñas más frecuente del mundo<sup>1-5</sup>. Ocurren a cualquier edad pero son más frecuentes en hombres mayores de 55 años y aumentan con la edad<sup>4</sup>.

Clínicamente la enfermedad puede presentarse como distolateral, blanca superficial o subungular proximal<sup>3</sup>. En la primera, el hongo invade las uñas a partir de los bordes laterales y del borde distal. En la segunda forma, frecuente en los niños, la invasión ocurre desde la superficie de la lámina ungular, que adquiere una coloración blanquecina en parches. En la tercera forma, común en pacientes inmunosuprimidos, el borde proximal se encuentra ampliamente comprometido, afectando no solamente la apariencia de la uña sino su crecimiento<sup>2</sup>.

Los patógenos aislados con mayor frecuencia en las onicomycosis son los dermatofitos *Trichophyton rubrum* y *Trichophyton mentagrophytes*, responsables del 90% de los casos<sup>1-5</sup>; levaduras, como *Candida albicans* se han aislado principalmente de las uñas de los dedos de las manos y mohos saprofitos como *Scopulariopsis sp.*, *Acremonium sp.* y *Fusarium sp.* también son agentes etiológicos<sup>2</sup>. *Malassezia furfur* también produce onicomycosis<sup>6</sup>. En Colombia, un estudio realizado en un laboratorio de micología de referencia, encontró como patógenos más frecuentemente, aislados de las uñas de los pies, a *Trichophyton rubrum* (17,5 %), *Candida parasilopsis* (16,7%), *Fusarium sp* (13,8%) y *Trichophyton mentagrophytes* (11,5%)<sup>7</sup>.

El diagnóstico clínico de las onicomycosis debe confirmarse con otros métodos pues se confunde con onicodistrofias traumáticas, psoriasis, liquen plano, tumores periungulares y uñas amarillas<sup>2</sup>. El criterio de referencia o estándar de oro es la clínica junto con la demostración de la presencia del hongo por uno de varios métodos<sup>8</sup>. La demostración del hongo es necesaria porque el paciente padece una enfermedad crónica, semejante a otras que afectan la uña, será sometido a tratamiento prolongado, de meses o años, con drogas costosas y eventualmente tóxicas<sup>2,9</sup>.

El método más sencillo es la demostración del hongo con el frotis directo de detritus subungulares o raspado de la lámina ungular, aclarados con KOH al 10 % y teñidos con tinta Parker\*, preparación que se mira al microscopio

y puede dar un resultado positivo en horas<sup>9</sup>. El KOH es fácil de hacer, barato y accesible a cualquier laboratorio.

El cultivo es esencial para identificar el hongo. En conjunto con el KOH, alcanzan una sensibilidad máxima del 57 % con un valor negativo de 44%<sup>8</sup>; los valores de la sensibilidad se modifican dependiendo de la vitalidad del hongo, los métodos de cultivo utilizados y el número de pruebas realizadas<sup>10</sup>. El cultivo puede demostrar la sensibilidad del hongo a medicamentos y es una ayuda epidemiológica. Es poco sensible, con 30-50% de falsos positivos y se demora 2-3 semanas en dar resultados<sup>2,9,10</sup>. Cuando se demuestra *Candida* o un moho, es aconsejable repetir el cultivo, pues pueden ser solo contaminantes<sup>2,9</sup>.

La biopsia de la porción distal de la lámina ungular, procedimiento atraumático, realizable por cualquier persona, se fija en formol al 3-10 % y se procesa en el laboratorio de patología con coloración de ácido peryódico de Schiff (PAS); es el mejor método para confirmar la onicomycosis, con sensibilidad alta, entre el 85 - 98%<sup>11-13</sup>. Gómez y cols en un estudio reciente encontraron una sensibilidad del 60 %, aunque hubo positividad con PAS de muestras que no fueron detectadas con la prueba estándar (examen directo o cultivo)<sup>14</sup>. La coloración de PAS, además es una técnica rápida, fácil de realizar, sin trauma para el paciente, y de costo accesible<sup>8,10-13</sup>.

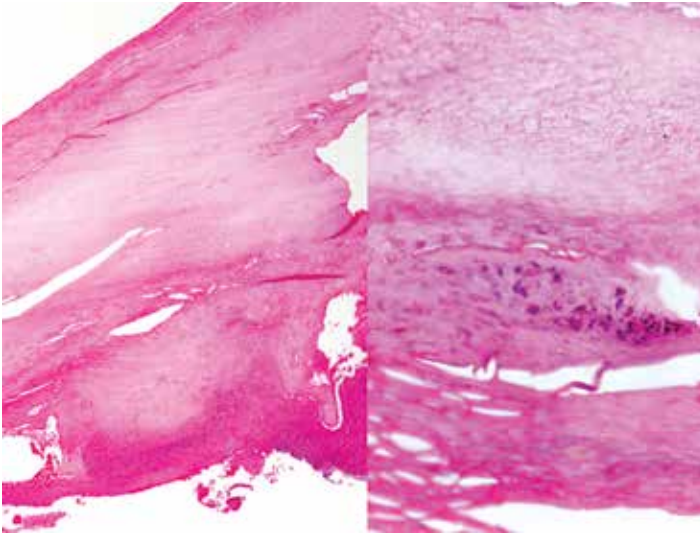
## Caso clínico

En las **FIGURAS 1-3** presentamos la biopsia de la lámina ungular de un hombre de 43 años de edad con mácula hiperpigmentada color marrón oscuro de varios meses de evolución, localizada en la región central de la uña del grueso artejo derecho, lámina ungular que se extirpó para estudio histológico. Se sospechaba tiña o melanoma. El espécimen era aplanado, de 17 x 10 x 1 mm. Histológicamente, la lámina ungular y el epitelio malpighiano del lecho presentaban paraqueratosis y vesiculillas córneas; además, una gran vesícula plasmática con ocasionales polimorfos nucleares (PMN) neutrófilos (**FIGURA 1**). La coloración de PAS fue negativa para hongos (**FIGURA 2**); la tinción de plata metenamina de Grocott (PMG) demostró abundantes hifas en el estrato córneo (**FIGURA 3**). Con los hallazgos descritos se hizo el diagnóstico de onicomycosis.

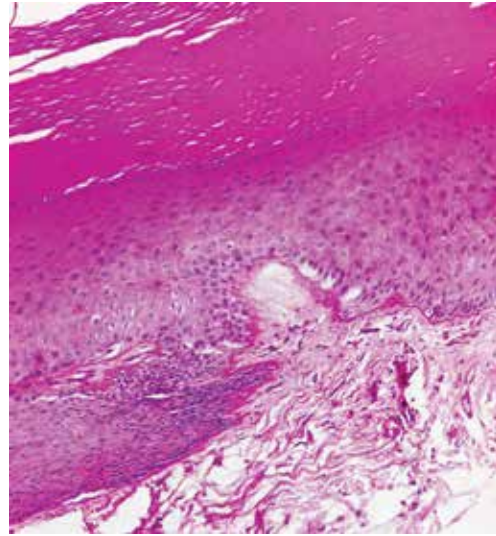
## Discusión

Grocott modificó en 1955 el método de Gomori para la detección de hongos en los cortes histológicos<sup>15</sup>. La utilización de sales de plata para realzar la tinción hace que

\*La tinta Parker comercial actual no es útil para este procedimiento, por lo que se debe recurrir al producto antiguo o tradicional, de difícil consecución (Doctora Leticia Sopó, Comunicación personal, marzo, 2011).



**FIGURA 1.** 4x – 40x H&E. Lámina ungular con vesículas de plasma y PMN.



**FIGURA 2.** PAS 10x. No se observan estructuras micóticas en el lecho ungular.

su costo sea tres veces mayor comparado con la coloración del PAS. La comparación de las coloraciones de PAS y Grocott en uñas con sospecha clínica de onicomicosis, permitió evaluar en 71 casos que el PAS fue positivo en 20 casos (28%) comparado con 25 casos positivos con la coloración de PMG (35%)<sup>16</sup>. Por otra parte, la detección de las hifas fue mucho más fácil y rápida con la coloración de Grocott comparada con la de PAS gracias a que el ácido crómico utilizado en esta técnica disminuye la tinción de fondo<sup>16</sup>. Estas observaciones sugieren que la coloración de Grocott es superior a la coloración de PAS para el estudio rutinario de la onicomicosis<sup>16</sup>.

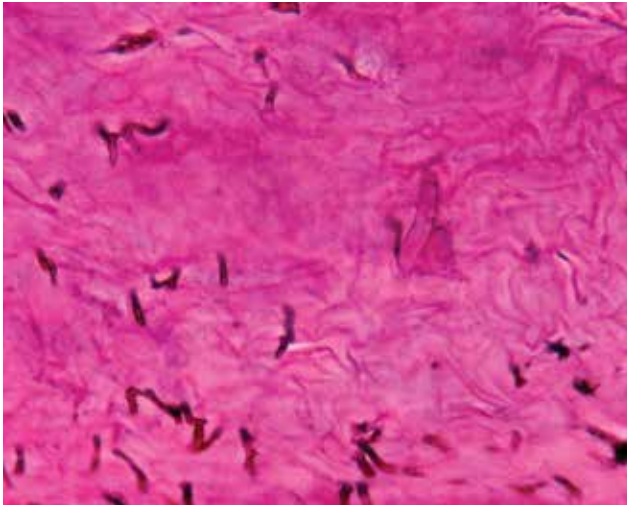
Otro estudio obtuvo resultados similares pero sin encontrar una diferencia estadísticamente significativa entre las dos coloraciones<sup>17</sup>; sin embargo, al repetir las coloraciones de PAS y Grocott a diferentes niveles, se encontró que la eficiencia de las dos tinciones era la misma, razón por la cual los autores recomiendan hacer cortes seriados del bloque para aumentar la sensibilidad de la prueba independientemente de la tinción utilizada<sup>17</sup>. De igual manera, se demostró en una serie de 1.225 especímenes, que las coloraciones de PAS y Grocott son equivalentes para la detección de onicomicosis cuando se aumenta el seriado del bloque<sup>18</sup>. Además, la coloración de PAS puede llegar a ser 2.6 veces más económica comparada con la coloración de Grocott<sup>18, 19</sup>. En el caso presentado, la coloración de PAS inicial fue negativa y al realizar la coloración de Grocott, las hifas fueron fácilmente visibles (**FIGURA 3**). También lo fueron con la coloración de PAS, repetida a un nivel más profundo del tejido (**FIGURA 4**). La explicación para este fenómeno es que los hongos no se distribuyen amplia y uniformemente por toda la lámina ungular y por coincidencia no

los demostró el PAS en los primeros cortes. También se ha explicado esta circunstancia por la negatividad al PAS de hongos muertos y por la existencia de géneros como *Phytium*, de los equinos, que son PAS negativos y Grocott positivos<sup>20</sup>. Las dificultades técnicas como el ablandamiento de la lámina ungular para obtener los cortes histológicos, la precipitación e intensidad de la coloración y el hecho de que la técnica sea dependiente de observador son otros factores que influyen en un resultado negativo de esta técnica<sup>14</sup>.

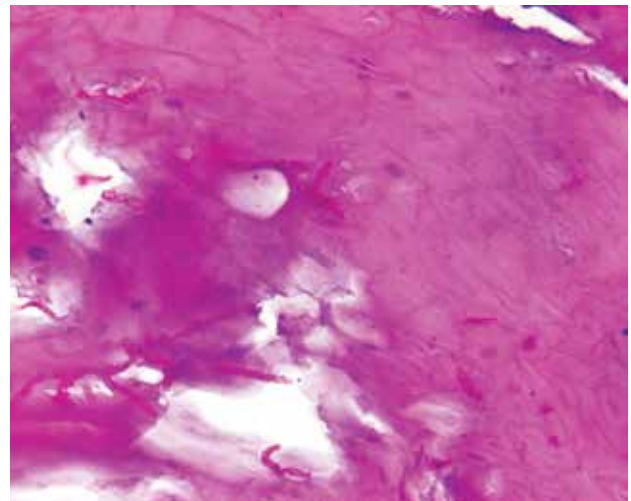
Actualmente existen técnicas de biología molecular que permiten realizar el diagnóstico de onicomicosis aumentando la sensibilidad y la especificidad de la prueba<sup>21</sup>. Estos métodos pueden abarcar desde el secuenciamiento y los microarreglos de oligonucleótidos hasta nuevas técnicas de PCR en tiempo real que permitirían hacer un diagnóstico de los dermatofitos más frecuentes aprovechando su cercanía filogenética y la similitud en la región ITS-1 de su genoma<sup>21</sup>; sin embargo, a pesar de su impacto en la sensibilidad y la oportunidad en el diagnóstico, los elevados costos y la disponibilidad de la prueba dificultan su utilidad.

## Conclusión

En conclusión, la biopsia de la porción distal de la lámina ungular con coloración de PAS es el método más sensible para confirmar la onicomicosis, que da resultado en 48 horas pero que no identifica la especie del hongo. Cuandoquiera que la coloración de PAS no demuestre los hongos en una biopsia con alta sospecha clínica de onicomicosis, su repetición en cortes seriados



**FIGURA 3.** Grocott 40x. Se aprecian abundantes hifas en la placa ungular.



**FIGURA 4.** PAS 40x. Se identifican abundantes hifas en cortes profundos del tejido.

puede demostrar el hongo, que no tiene una distribución difusa y uniforme en todo el espesor de la lámina ungular. La sensibilidad se incrementa si se realizan cortes seriados; sin embargo, a pesar de no existir diferencias significativas entre las dos coloraciones, el costo del PAS es entre 2.6 y 3 veces menor, comparado con la tinción de Grocott. Este es un criterio que el patólogo debe tener en cuenta en el momento de escoger la tinción de rutina para el diagnóstico de onicomycosis.

## Referencias

- Hinshaw M, Longley BJ. Fungal diseases, In: Elder D, Editor. Lever's Histopathology of the skin. Tenth edition. Philadelphia. Lippincott Williams & Wilkins 2009; 608.
- Berker D. Fungal Nail Disease. N Engl J Med. 2009; 360: 2108-16.
- Mitchell T. Medical Mycology, In: Jawetz, Melnick, & Adelberg's Medical Microbiology. 24th Ed. New York: The Mc Graw Hill companies Inc., 2007: 621-57
- Ghannoum MA, Hajjeh RA, Scher R, Konnikov N, Gupta AK, Summerbell R, et al. A large-scale North American study of fungal isolates from nails: The frequency of onychomycosis, fungal distribution, and antifungal susceptibility patterns. J Am Acad Dermatol. 2000; 43: 641-8.
- Faergemann J, Baran R. Epidemiology, clinical presentation and diagnosis of onychomycosis. Br J Dermatol. 2003; 149 (Supl. 65): S1-S4.
- Chowdhary A, Randhawa HS, Sharma S, Brandt ME, Kumar S. *Malassezia furfur* in a case of onychomycosis: colonizer or etiologic agent. Med Mycol. 2005; 43: 87-90.
- Zuluaga DA, de Bedout C, Tabares A, Cano LE, Restrepo A, Arango M, et al. Comportamiento de los agentes etiológicos de las onicomycosis en un laboratorio de micología de referencia (Medellín 1994 - 2003). Med Cutan Iber Lat Am. 2005; 33: 251-56.
- Lawry MA, Haneke E, Strobeck K, Martin S, Zimmer B, Romano PS. Methods for Diagnosing Onychomycosis. A Comparative Study and Review of the Literature. Arch Dermatol. 2000; 136: 1112-16.
- Ellis DH. Diagnosis of Onychomycosis made simple. J Am Acad Dermatol. 1999; 40(Supl. 6): S3-S8.
- Weinberg J, Koestenblatt E. Comparison of diagnostic methods in the evaluation of onychomycosis. J Am Acad Dermatol. 2003; 49: 193-97.
- Mondragon G. Histotechnologist to histopathologist: a method for processing specimens of nails. Dermatopathology: Practical & Conceptual. 1996 Jun [cited 2012 Oct 15]; 2(1): [about 2p.]. Available from: <http://www.derm101.com/indexDPC>
- Baral J, Fusco F, Kahn H, Ramsinghani R, Phelps R. The use of nail clippings for detecting fungi in nail plates. Dermatopathology: Practical & Conceptual. 1996 Oct [cited 2012 Oct 15]; 2(4): [about 7p.]. Available from: <http://www.derm101.com/indexDPC>
- Reisberger EM, Abbels C, Landthaler M, Szeimies R-M. Histopathological diagnosis of onychomycosis by periodic acid Schiff-stained nail clippings. Br J Dermatol. 2003; 148: 749-54.
- Gómez LM, Massaro M, Tabares AM, Zuluaga A, Vélez JD, Vélez A y cols. Utilidad de la muestra de la lámina ungular en el diagnóstico de onicomycosis. Rev Asoc Colomb Dermatol. 2011; 19: 194-200.
- Grocott RG. A stain for fungi in tissue sections and smears using Gomori's methenamine-silver nitrate technic. Am J Clin Pathol. 1955; 25: 975.
- D'Hue Z, Perkins SM, Billings SD. GMS is superior to PAS for diagnosis of onychomycosis. J Cutan Pathol. 2008; 35: 745-7.
- Reza Kermanshahi T, Rhatigan R. Comparison between PAS and GMS stains for the diagnosis of onychomycosis. J Cutan Pathol. 2010; 37: 1041-44.
- Barak O, Asarch A, Horn T. PAS is optimal for diagnosing onychomycosis. J Cutan Pathol. 2010; 37: 1038-40.
- Lilly KK, Koshnick RL, Grill JP, Khalil ZM, Nelson DB, Warshaw EM. Cost-effectiveness of diagnostic tests for toenail onychomycosis: A repeated-measure, single-blinded, cross-sectional evaluation of 7 diagnostic tests. J Am Acad Dermatol. 2006; 55: 620-6.
- Weedon D. Diagnostic clues, In: Weedon D, Editor. Skin pathology. Third edition. Churchill Livingstone Elsevier, 2010: 31.
- Wisselink G, van Zanten E, Kooistra-Smid A. Trapped in keratin; a comparison of dermatophyte detection in nail, skin and hair samples directly from clinical samples using culture and real-time PCR. J Microbiol Methods. 2011; 85: 62-6