

Revista de la Asociación Colombiana de Dermatología y Cirugía Dermatológica

Editora

Ana Francisca Ramírez

Esp. en Dermatología Oncológica. Hospital Universitario del Valle, Fundación Valle del Lili, Santiago de Cali, Colombia.

Directores Comerciales

Monica Elena Rivera

Esp. en Dermatología, Universidad El Bosque, Bogotá D.C., Colombia.

Elkin Omar Peñaranda

Esp. en Dermatología Oncológica, Universidad Nacional de Colombia, Bogotá D.C., Colombia.

Comité Editorial

Gloria Sanclemente

Esp. en Dermatología, MSc en Virología, Maestría en Ciencias Clínicas (Epidemiología Clínica) Universidad de Antioquia. Universidad de Antioquia, Medellín, Colombia.

Margarita Velásquez

Esp. en Dermatología, PhD en Inmunología. Universidad de Antioquia, Medellín, Colombia.

Andrés Jaramillo

Ph.D. Departamento de Microbiología e Inmunología University of Louisville. Louisville, Kentucky Postdoctorado en Inmunología. Departamento de Investigación Médica "Banting & Best". University of Toron, Toronto, Canada

Juan Guillermo Chalela

Esp. en Medicina Interna, Esp. en Dermatología. Fundación Santafé de Bogotá, Bogotá D.C., Colombia.

Anilza Bonelo

MSc en Microbiología, Ph.D. en Ciencias Biomédicas. Universidad del Valle, Santiago de Cali, Colombia.

Gerzaín Rodríguez

Esp. en Dermatopatología. Universidad de La Sabana. Chía, Colombia.

Rodrigo Restrepo

Esp. en Dermatopatología, Universidad Pontificia Bolivariana. Medellín, Colombia.

Paul Laissue

MSc en Genética, Ph.D. en Genética. Universidad del Rosario. Bogotá, D.C., Colombia.

María Dulfary Sánchez

Ph.D. en Ciencias Básicas Biomédicas, énfasis en Inmunología. Universidad de Antioquia, Colombia.

Comité Científico

Carlos Serrano

Esp. en Medicina Interna, Esp. de Alergología. Fundación Valle del Lili, Santiago de Cali, Colombia.

Lucy García

Esp. en Dermatología, MSc en Microbiología. Universidad del Valle, Santiago de Cali, Colombia.

Felipe Jaramillo

Esp. en Dermatología, Esp. en Dermatopatología. Universidad de Caldas, Manizales, Colombia.

Beatriz Orozco

Esp. en Dermatología, Esp. en Epidemiología. Universidad Pontificia Bolivariana, Medellín, Colombia.

Álvaro Acosta

Esp. en Dermatología, Esp. en Dermatología Oncológica. Instituto Nacional de Cancerología, Universidad Nacional de Colombia, Bogotá D.C., Colombia.

César González

Dermatólogo. Clínica de Psoriasis Hospital Militar Central, Bogotá, D.C., Colombia.

Luis Antonio Castro

Esp. en Dermatología, Esp. en Inmunodermatología. Universidad Militar Nueva Granada, Bogotá DC.

Omar Lupi

MSc, PhD en Dermatología. Federal University of Rio de Janeiro, Brasil.

María Isabel Barona

Esp. en Dermatología. Universidad del Valle, Santiago de Cali, Colombia.

María Teresa Ochoa

Esp. en Dermatología, MSc en Inmunología. UCLA, USA.

Corrector de Estilo

Carlos Arturo Hernández

Especialista en Salud Pública, Bogotá, D.C., Colombia.

Diseño Editorial

María Fernanda Ramírez

Diseñadora Gráfica, Universidad del Valle. Santiago de Cali, Colombia.



AsoColDerma

Asociación Colombiana de Dermatología
y Cirugía Dermatológica

Directivas de Asocolderma 2012-2014

Presidente Nacional

César Augusto Burgos (Bogotá D.C.)

Vicepresidenta

Amparo Ochoa (Medellín)

Presidente Honorario

Evelyn Halpert (Bogotá D.C.)

Presidenta del Congreso

Adriana Arrunátegui (Santiago de Cali)

Secretaria general

Beatriz Ofelia Armand (Bogotá D.C.)

Tesorera

Mónica Elena Rivera (Bogotá D.C.)

Vocales

Sabrina María Delgado (Bogotá D.C.)

Elkin Omar Peñaranda (Bogotá D.C.)

Ramiro Quintero (Barranquilla)

Ximena Yolanda Sánchez (Bogotá D.C.)

Constanza García (Villavicencio)

Germán Santocoloma (Manizales)

La Revista de la Asociación Colombiana de Dermatología y Cirugía Dermatológica está indizada en:



Esta revista está disponible en formato digital en la dirección electrónica www.revistasocolderma.com

INFORMACIÓN GENERAL: Los editores y la Asociación Colombiana de Dermatología y Cirugía Dermatológica no asumen ninguna responsabilidad por cualquier daño o injuria a personas u objetos resultantes de la utilización o aplicación de cualquier producto, procedimiento, cirugías, instrucciones o ideas contenidos en el material publicado en esta revista. Ningún procedimiento, prueba o terapia debe ser llevado a cabo a menos que a juicio del lector se justifique el riesgo. Debido a los constantes cambios y adelantos en la ciencia médica, se recomienda que se haga una verificación independiente de diagnósticos y dosificaciones de medicamentos. Los productos mencionados y sus dosis no son responsabilidad de sus autores.

Las aseveraciones y opiniones expresadas por los autores son propias de ellos

y no necesariamente compartidas por los editores o la Sociedad Colombiana de Dermatología, quienes declinan toda responsabilidad por tal material, así como no garantizan, apoyan ni autorizan ningún producto o servicio anunciado en esta publicación ni garantizan ninguna oferta hecha por el fabricante de dicho producto o servicio.

Aunque todo el material publicitario se espera que esté conforme con la ética médica y los estándares actuales, su inclusión en esta publicación no es una garantía o apoyo de la Asociación Colombiana de Dermatología y Cirugía Dermatológica o de los editores, a la calidad de cualquier producto anunciado.

©2012 Asociación Colombiana de Dermatología y Cirugía Dermatológica.

Todos los derechos reservados. Depósito legal: 2377 S

Reglamento de publicaciones

La Revista Colombiana de Dermatología y Cirugía Dermatológica es la publicación oficial de la Asociación Colombiana de Dermatología y Cirugía Dermatológica, sus sociedades filiales y los capítulos regionales. Se publica de forma continua desde 1991, y desde 2003 se hace trimestralmente, previo sometimiento al arbitraje por pares científicos seleccionados por el Comité Editorial. Se encarga de divulgar artículos originales e inéditos de investigación en Dermatología, artículos de revisión y de reflexión, y reportes de casos dermatológicos. Su contenido es esencialmente de tipo científico, aun cuando eventualmente puede haber contribuciones de carácter gremial o informativo cuando sean de particular importancia. Uno de sus objetivos más claros es lograr una mejor educación dermatológica continua y, por consiguiente, son bienvenidos todos aquellos trabajos que cumplan con esta meta.

El título abreviado de la Revista Colombiana de Dermatología y Cirugía Dermatológica es Rev Asoc Colomb Dermatol. que debe ser usado en las notas al pie de página, leyendas de figuras y referencias bibliográficas.

Los manuscritos deben ser enviados al editor de la Revista de la Asociación Colombiana de Dermatología y Cirugía Dermatológica, al correo electrónico revistaacd@gmail.com o a la institución editora, es decir, a la Asociación Colombiana de Dermatología, Calle 104 N° 14-A-45, oficina 603, Bogotá, D.C, Colombia, telefax: (571) 634-6601, teléfono (571) 618-1455.

Información para los autores

La revista observa las normas publicadas por el International Committee of Medical Journal Editors (www.icmje.org) en sus requisitos uniformes para manuscritos enviados a revistas biomédicas y las ha incorporado en el proceso de revisión y publicación.

Tipo de artículos publicados en la revista

1. Artículo de investigación

Debe ser un trabajo original derivado de una investigación que contribuya a construir conocimiento científico

al registrar información relevante sobre nuevos datos disponibles. Debe contener las siguientes secciones: introducción, materiales y métodos, resultados, discusión y referencias. Debe contar con un resumen estructurado de máximo 250 palabras, en español e inglés, y se deben indicar de tres a seis palabras clave en español, que estén incluidas en los Descriptores de Ciencias de la Salud (DeCS) (<http://decs.bvs.br/E/homepagee.htm>), y en inglés, que aparezcan en el listado del Medical Subject Headings (MeSH) (<http://www.nlm.nih.gov/mesh>).

Los trabajos presentados deben haber observado las normas éticas del comité encargado de supervisar los estudios de investigación de la institución en donde se realizó el estudio, además de acatar los enunciados de la Declaración de Helsinki de 1975, modificada en Seúl, Corea, en 2008, <http://www.wma.net/en/30publications/10policies/b3>, y los contenidos en la Resolución 8430 de 1993 del Ministerio de Salud y en la Resolución 2378 de 2008 del Ministerio de la Protección Social. Se debe adjuntar al manuscrito la aprobación del comité institucional de ética en investigación.

2. Artículo de revisión

Es un trabajo didáctico de actualización sobre un campo particular de la Dermatología; se caracteriza por presentar una cuidadosa revisión bibliográfica de, por lo menos, 50 referencias. Se sugiere no incluir más de setenta referencias y el resumen, en español y en inglés, no debe ser de más de 150 palabras. Se deben indicar de tres a seis palabras clave en español y en inglés.

3. Artículo de reflexión

Es un manuscrito que presenta resultados de investigación desde una perspectiva analítica, interpretativa o crítica del autor, sobre un tema específico, recurriendo a fuentes originales.

4. Reporte de caso

Es la sección dedicada a la comunicación de experiencias clínico-terapéuticas o histopatológicas. Su objetivo es contribuir al conocimiento médico al describir una enfermedad nueva o poco frecuente, una aplicación clínica relevante, contribuir a esclarecer la patogénesis de

una enfermedad, describir alguna complicación inusual o aportar aspectos novedosos en cuanto a diagnóstico o tratamiento. El resumen, en español y en inglés, no debe ser mayor de 150 palabras. Deben indicarse de tres a seis palabras clave.

Debe contener la descripción del caso clínico, un corto comentario y una conclusión final.

Se sugiere un máximo de diez referencias, relacionadas con el tema, y tres fotografías clínicas o histológicas. Si los autores consideran que deben incluirse más fotografías, deben explicar la importancia de la inclusión de las imágenes para la comprensión del artículo.

A juicio del Comité Editorial, los autores de un reporte de caso no deben ser más de cuatro (Rev Asoc Colomb Dermatol. 2011;19:260-1); si los autores exceden ese número, debe sustentarse con claridad la participación de cada uno en la elaboración del artículo.

5. Haga usted el diagnóstico

Esta modalidad de artículo de educación continua tiene el propósito de estimular la habilidad diagnóstica de los lectores. Tiene dos partes, la primera hace la presentación del caso utilizando fotografías clínicas o imágenes histológicas; la segunda aparece al final de la revista y revela el diagnóstico correcto junto con un comentario sobre la entidad correspondiente.

6. Revisión de tema

Es un documento que resulta de la revisión crítica de la literatura sobre un tema en particular.

7. Revisión de la literatura

Son resúmenes cortos de artículos de importancia publicados en revistas internacionales.

8 Noticias y eventos

Esta sección publica comunicaciones de informes, obituarios, reuniones de la Asociación o eventos nacionales o extranjeros de importancia para el dermatólogo.

9. Cartas al editor

Son los comentarios, opiniones o informaciones relacionados con publicaciones previas e inquietudes sobre la revista o la Asociación Colombiana de Dermatología y Cirugía Dermatológica. La correspondencia publicada puede ser editada por razones de extensión, corrección gramatical o de estilo, y de ello se informará al autor antes de su publicación.

Evaluación de los artículos por pares científicos

Cada manuscrito es presentado al Comité Editorial, que decide si el manuscrito es relevante y pertinente para la revista. Si lo es, el manuscrito es evaluado por dos árbitros que pueden ser miembros de la institución editora o no serlo; estos árbitros se seleccionan entre expertos en el tema tratado en cada manuscrito. El proceso de revisión por pares es anónimo y doble ciego; ni los revisores conocen el nombre de los autores ni los autores saben quienes aceptan o rechazan su manuscrito, con el fin de garantizar la mayor objetividad posible en la evaluación.

Los pares deciden la conveniencia de su publicación y pueden sugerir correcciones en caso de que lo estimen necesario, las cuales se transmiten a los autores por correo electrónico; si fuere necesario, el artículo se envía de nuevo a los pares revisores para que corroboren si se realizaron los ajustes solicitados.

Si existen opiniones encontradas entre los árbitros con respecto a la publicación del manuscrito, el caso se lleva a discusión por parte del Comité Editorial con el fin de tomar la decisión final sobre la publicación o no del mismo.

Esta decisión se basa en la calidad del manuscrito, su importancia y claridad y, además, del número de manuscritos aprobados para determinado número de la revista y del espacio disponible en ella. Todos los manuscritos rechazados se devuelven a los autores.

Cuando un manuscrito es aceptado para publicación, se le envía al autor la diagramación final en un archivo en formato pdf (Portable Document Format) para su revisión y aprobación; en el caso de requerirse alguna corrección, se debe informar a la revista en los siguientes tres días.

Presentación del trabajo

Los trabajos se deben enviar junto con una carta de presentación que incluya el título del trabajo y la sección en la que se solicita publicación, con una declaración que precise que el artículo es original e inédito. Se debe declarar que todos los autores han leído y aprobado el contenido del trabajo y que éste o parte del mismo no han sido publicados con anterioridad ni han sido enviados a otro sitio para publicarse; que fue conducido bajo las reglas éticas antes mencionadas, y que se transfieren los derechos de reproducción (copyright) del artículo a la revista. A juicio del Comité Editorial, puede haber excepciones para aceptar material que haya sido publicado previamente (tablas o figuras), en cuyo caso

se debe adjuntar el permiso de la publicación que posea el derecho de reproducción. El autor debe adelantar los trámites necesarios para la obtención de tales permisos.

Conflictos de interés

Todos los autores deben declarar si tienen algún conflicto de interés relacionado con el manuscrito que están enviando. Estos conflictos de interés incluyen los apoyos económicos recibidos para la realización del trabajo, los pagos recibidos de una entidad comercial y los pagos por conducir un estudio o por ser consultor de alguna compañía farmacéutica. Igualmente, todo apoyo económico o de cualquier otro tipo para asistir a eventos sociales o académicos relacionados con la compañía farmacéutica involucrada en el estudio. La no declaración de los conflictos de interés puede llevar a sanciones como el rechazo de la publicación o, en caso de ya haber sido publicado el manuscrito, la publicación posterior del conflicto no declarado.

Consentimiento informado

Si la fotografía de un paciente enviada para publicación permite reconocer la identidad del sujeto, se debe obtener por escrito el consentimiento informado del paciente. La custodia del documento de aceptación es responsabilidad de los autores, quienes firmarán en el momento de enviar el artículo un certificado de que se cuenta con la autorización escrita del paciente para la publicación de su caso. No se debe incluir ningún tipo de información que permita identificar al paciente, como nombres, iniciales o números de historia clínica.

En la actualidad, debido al acceso de los pacientes a las revistas clínicas en medios electrónicos, el consentimiento a la publicación de fotografías cobra gran importancia. No se debe publicar una imagen en la que el paciente pueda reconocerse o ser reconocido, sin el consentimiento por escrito ya que constituye una violación de su privacidad. Esto incluye no solamente la cara, sino cualquier parte del cuerpo que el paciente pueda identificar como propia. En la edición de la fotografía se deben omitir datos que puedan permitir la identificación del paciente, pero esto no obvia la necesidad de obtener el consentimiento informado.

Envío del artículo

Todo trabajo debe ser enviado a la dirección electrónica de la revista (revistaacd@gmail.com). Los manuscritos deben escribirse en hojas tamaño carta, a doble espacio, preferiblemente en letra Arial de 12 puntos; las tablas y

figuras no deben incluirse dentro del texto, deben ir al final del mismo, después de las referencias. La revista tiene el español como idioma oficial, aunque puede aceptar colaboraciones en inglés.

La primera página debe incluir lo siguiente:

- Título del trabajo en español.
- Título del trabajo en inglés.
- Subtítulo, si lo amerita.
- Primer apellido y nombres completos de los autores.
- Cargo y categoría académica de los mismos.
- Nombre de la institución donde se realizó el trabajo.
- Nombre, dirección, número de teléfono, fax y dirección electrónica del autor responsable de la correspondencia.
- Fuentes de financiación, equipo, medicamentos o todos estos.
- Conteo de palabras del texto, excluyendo el resumen, los agradecimientos, los pies de figuras y las referencias, y conteo de las palabras del resumen.
- Número de figuras y cuadros.
- Título corto para los encabezamientos de página.

En la segunda página debe aparecer el resumen en español y su traducción al inglés, y las palabras clave en los dos idiomas.

Debe evitarse el uso de abreviaturas que no sean universalmente reconocidas, sino que hayan sido acuñadas por los autores. Siempre se deben usar los nombres genéricos de los medicamentos. Si se incluye una marca registrada, sólo se podrá citar una vez, entre paréntesis, luego de su primera mención. Toda medida se debe expresar según el sistema internacional de unidades. Las referencias se deben identificar en el texto con números arábigos entre paréntesis, en su orden de aparición.

La lista secuencial de referencias también debe ser escrita a doble espacio, y debe aparecer en nueva página al final del texto. La forma de citarlas debe ajustarse a lo recomendado en los requisitos uniformes para manuscritos presentados para publicación en revistas biomédicas, o normas de Vancouver (http://www.nlm.nih.gov/bsd/uniform_requirements.html). La abreviatura de los títulos de las revistas debe ser tal y como aparece en la lista de revistas indexadas en el Index Medicus, que puede obtenerse en <http://www.ncbi.nlm.nih.gov/sites/entrez?cmd=search&db=journals>.

Las comunicaciones personales no constituyen una referencia bibliográfica reconocida, como tampoco lo son los resúmenes de congresos; si se considera necesaria su inclusión, deben aparecer entre paréntesis en el texto. Por favor, asegúrese de que todas las referencias citadas en el texto hayan sido listadas en las referencias.

Ejemplos de referencias

Se deben listar los primeros seis autores seguidos por et al.

- **Artículos de revistas:** Autores. Título del artículo. Abreviatura internacional de la revista. Año; volumen: página inicial y final del artículo.
- **Libros:** Autores. Título del libro. Número de la edición. Lugar de publicación: editorial; año.
- **Capítulos de libros:** Autores del capítulo. Título del capítulo. En: editores del libro. Título del libro. Número de la edición. Lugar de publicación: editorial; año; página inicial y final del capítulo.
- **Medio electrónico:** Autores. Título [sede web]. Lugar de publicación: editor; fecha de publicación. Fecha de consulta. URL electrónica exacta.

Ilustraciones y cuadros

Cada una de las ilustraciones y cuadros se debe enviar en un archivo adicional al texto del artículo. Son suplementarios y no duplicadores de lo que se diga en el texto. Cada artículo puede llevar un número razonable de fotos; para los minicases, el máximo es de tres. El número de fotos puede aumentarse cuando las características didácticas del artículo lo ameriten, a juicio del Comité Editorial.

Fotografías

Las fotografías deben enviarse en un archivo anexo al artículo, de preferencia en formato TIFF (Tagged Image File Format); el formato JPEG (Joint Photographic Experts Group) no permite una óptima impresión dado que es un archivo comprimido en el que se han eliminado un número indeterminado de píxeles para lograr su compresión. Si la foto es a color debe enviarse en alta resolución, es decir, por lo menos a 300 dpi (dots per inch); si es en blanco y negro, la resolución óptima para impresión es de 600 dpi.

Se deben numerar con cifras arábigas, tener un título breve y ser autoexplicativas. Las fotografías de histopatología deben indicar el tipo de tinción y los aumentos a los que se fotografió la imagen enviada.

Si han sido publicadas previamente, debe anotarse la referencia completa y exacta del sitio en el que fue publicada y adjuntar el permiso por escrito de la publicación que posea el derecho de reproducción (copyright).

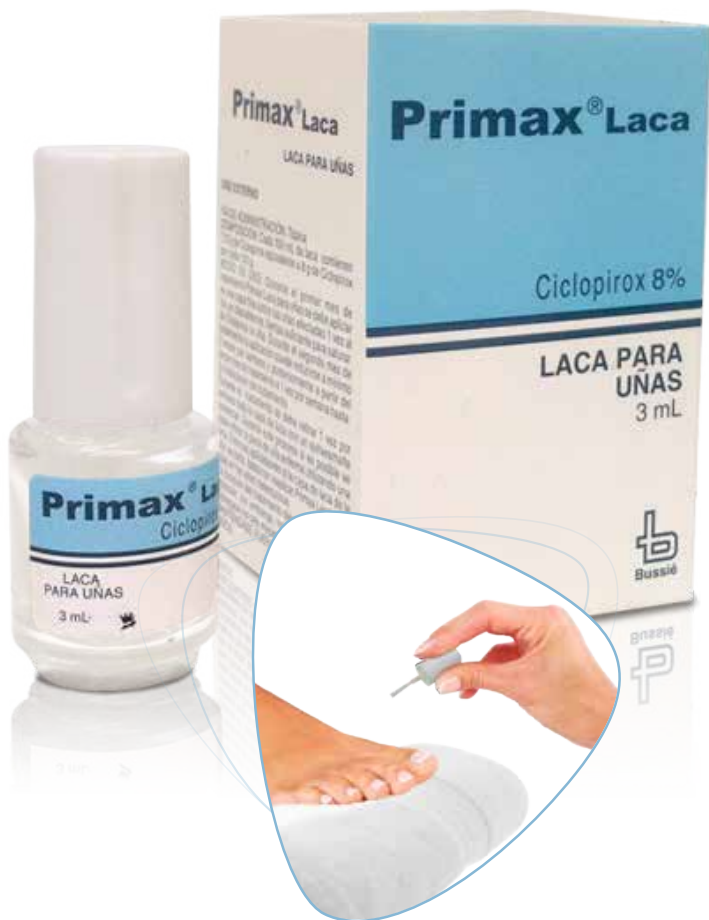Los gráficos y las tablas deben enviarse en sus archivos de origen (Excel, Power Point) y no enviarlos escaneados ya que impide su corrección y diagramación apropiada. Al igual que las figuras, deben ser numeradas, aparecer citadas en el texto y deben contar con una leyenda ilustrativa y ser autoexplicativas; asimismo, deben aparecer las unidades que se hayan utilizado para las diferentes variables listadas.

NUEVO

Primax®

Laca Ciclopirox 8 %

Ciclopirox tratamiento tópico aprobado
por la FDA para onicomycosis.^{6,7,8}



- Mejoría del 89% a los 3 meses de tratamiento.¹
- Cultivos micológicos negativos en el 84% de los casos.^{2, 4}
- Tratamiento tópico sin efectos sistémicos.³
- Con agente formador de película que garantiza adherencia a la uña.²
- Penetración eficaz del estrato córneo.^{2, 5}

Elevada concentración ungueal, para lograr curación clínica

1. Seebacher et al. 2001 Aug;68(2 Suppl):17-22 - 2. Monografía Primax Laca. Laboratorios Bussie 2013 - 3. Gupta AK, Fleckman P, Baran R. Ciclopirox nail lacquer topical solution 8% in the treatment of toenail onychomycosis. J Am Acad Dermatol. 2000 Oct;43(4 Suppl):S70-80. - 4. Del Palacio-Hernanz A, Guarro-Artigas J, Figueras-Salvat MJ, Esteban-Moreno J, Lopez-Gomez S. Changes in fungal ultrastructure after short-course ciclopiroxolamine therapy in pityriasis versicolor. Clin Exp Dermatol. 1990 Mar;15(2):95-100. - 5. Bohn M, Kraemer KT. Dermatopharmacology of ciclopirox nail lacquer topical solution 8% in the treatment of onychomycosis. J Am Acad Dermatol. 2000 Oct;43(4 Suppl):S57-69 - 6. Tosti A, Scher R. Onychomycosis Medscape Drugs, Disease Updated: Feb 15, 2013 - 7. Ciclopirox (Dermatophytic Onychomycosis) - Forecast and Market Analysis to 2022. <http://www.researchandmarkets.com/reports/2603762/> Consultata realizada el Octubre 2013 - 8. Bikowski J Rediscovering Topical Antifungal Therapy for Onychomycosis Practical Dermatology May 2013

Primax ® Laca - LACA PARA UÑAS - USO EXTERNO - VIA DE ADMINISTRACIÓN: Tópica - COMPOSICIÓN: Cada 100 mL de laca contienen 7,13 g de Ciclopirox equivalente a 8 g de Ciclopirox por cada 100 g. - MODO DE USO: Durante el primer mes de tratamiento Primax Laca para uñas se debe aplicar en una capa fina sobre las uñas afectadas 1 vez al día, en días alternos, tiempo suficiente para saturar de Ciclopirox la uña. Durante el segundo mes de tratamiento la aplicación puede reducirse a mínimo 2 veces por semana y posteriormente a partir del tercer mes de tratamiento a 1 vez por semana hasta la finalización del tratamiento. Durante el tratamiento se debe retirar 1 vez por semana toda la capa de laca con un quitaesmalte comercial. Durante este proceso si es posible se debe retirar la parte de uña enferma utilizando una lima. Entre las aplicaciones si la capa de laca de la uña se daña, basta con reaplicar Primax Laca para uñas en los sitios defectuosos. La duración del tratamiento depende del grado de afección; sin embargo, no es aconsejable que sobrepase los seis meses. - CONTRAINDICACIONES Y ADVERTENCIAS: Hipersensibilidad a cualquiera de los componentes. La utilización del producto durante el embarazo, la lactancia y niños menores de diez años, debe estar bajo estricto control médico. Evitar el contacto con los ojos. - EFECTOS SECUNDARIOS: Ocasionalmente puede producir prurito, ardor e irritación de la piel. En caso muy aislados se observó enrojecimiento y descamación en la piel alrededor de la uña que había estado en contacto con Primax laca para uñas. ALMACENECSE A TEMPERATURA INFERIOR A 30° C EN EL ENVASE Y EMPAQUE ORIGINAL, PROTEGIDO DEL SOL Y LA LUZ EXCESIVA. VENTA BAJO FORMULA MÉDICA. - MANTENGASE FUERA DEL ALCANCE DE LOS NIÑOS. - Reg. INVIMA 2013 M-0014342



Línea de atención 018000 111851 - www.juventus.com.co

JUVENTUS

Salud y juventud para tu piel

Lo que llaman satisfacción en los
pacientes, nosotros lo llamamos...

LÍNEAS FRONTALES
ELEVACIÓN DE LAS CEJAS
LÍNEAS GLABELARES
PATAS DE GALLO
BUNNY-LINES
REPOSICIÓN DE VOLUMEN
REGIÓN NASAL
SURCO NASOLABIAL
ARRUGAS LABIALES
COMISURAS LABIALES
VOLUMEN Y CONTORNO LABIAL
CONTORNO FACIAL



Beneficios combinados.

**ENFOQUE
TRIDIMENSIONAL¹**

centrado en las **3R's** del rejuvenecimiento

- 1 Relajación Muscular
- 2 Redefinición de Contornos y Rellenos de Arrugas
- 3 Reposición de Volumen



SOFT LIFT®
es un **TRATAMIENTO EXCLUSIVO**,
que combina la eficacia y seguridad de los resultados
de **BOTOX®** con la versatilidad de **JUVÉDERM®**
en un solo procedimiento.

SOFT LIFT® es una técnica innovadora que combina tratamientos reconocidos y líderes en rejuvenecimiento facial. En un solo procedimiento, **SOFT LIFT®** cuida de su rostro en su totalidad y el resultado es una apariencia renovada que combina totalmente con usted.

Consulte a su médico especialista y conozca más sobre **SOFT LIFT®**

BOTOX®: Toxina Botulínica Tipo A 100 U (4.8 ng de neurotoxina, 900 kD). Producto Biológico. Polvo seco al vacío para reconstituir a solución inyectable. **Cada vial contiene:** Clostridium botulinum toxina tipo A, 100 U, Albúmina sérica humana 0.5 mg, Cloruro de sodio 0.9 mg. **Indicaciones:** Tratamiento de la hiperactividad muscular en las siguientes patologías, por su acción como agente inhibidor de la liberación de acetilcolina presináptica. **Oftalmología:** Blefaroespasmos esenciales benignos o asociados a distonía, estrabismo y distonía focal. **Neurología:** Coadyuvante o alternativo en parálisis cerebral, temblor esencial que no ha respondido a otros tratamientos orales, espasticidad, distonias, mioclonias que cursen con fenómenos distónicos, espasmo hemifacial, cefalea tensional, tortícolis espasmódica. **Urología:** Hiperactividad del músculo detrusor de la vejiga. **Otorrinolaringología:** Temblor palatal esencial, distonía espasmódica. **Dermatología:** Hiperhidrosis refractaria a tratamientos convencionales. **Traumatología/Ortopedia:** Coadyuvante en padecimientos espásticos, dolor de cuello y espina dorsal asociada a contracturas patológicas. **Bruxismo temporomaxilar.** **Proctología:** Fisura anal. **Gastroenterología:** Acalasia en casos en que no pueda realizarse dilatación neumática o cirugía. **Tratamiento de Líneas Faciales Hiperfuncionales.** **Contraindicaciones y Advertencias:** Hipersensibilidad conocida a la Toxina Botulínica Tipo A o a cualquiera de sus excipientes. En presencia de infección o inflamación en el sitio propuesto para la inyección. **BOTOX®** puede producir posibles efectos de debilidad muscular asociados a la difusión a sitios distantes del punto de aplicación. Los síntomas pueden incluir debilidad muscular, disfagia, neumonía por aspiración, trastornos del habla y depresión respiratoria. Estas reacciones pueden ser potencialmente fatales. Vehículo recomendado: Solución salina isotónica sin conservadores.

Registro Sanitario: Colombia: INVIMA 2003M-014172-R1. Uso por especialista. VENTA BAJO PRESCRIPCIÓN MÉDICA.

JUVÉDERM®: Implantes faciales bioabsorbibles de ácido hialurónico indicados para el tratamiento y la restauración de los volúmenes del rostro y de las depresiones cutáneas (arrugas).

Recomendaciones de uso y Advertencias: Leer cuidadosamente el inserto que acompaña a los productos. Consérvese a una temperatura entre 2°C y 25°C.

Registros Sanitarios: JUVÉDERM ULTRA PLUS XC, JUVÉDERM ULTRA XC y JUVÉDERM VOLUMA WITH LIDOCAINE: INVIMA 2008DM-0002692.

JUVÉDERM REFINE, JUVÉDERM FORMA y JUVÉDERM VOLUMA: INVIMA 2007DM-0001319

Ingresa: www.masquebelleza.com.co



Instructions for authors

The Revista Colombiana de Dermatología y Cirugía Dermatológica is the official publication of the Asociación Colombiana de Dermatología y Cirugía Dermatológica, its affiliate societies and regional chapters. It has been published continuously since 1991, and it became a quarterly journal since 2003, after scientific peer reviewing by scientists selected by the Editorial Committee. It publishes original research articles related to Dermatology, review and reflective articles, and case reports.

Its content is essentially scientific, even though there may eventually be union or informational contributions, when they are particularly relevant. One of its clearest aims is to achieve a better continuous education in Dermatology, and thus, all those papers which comply with this goal are welcome.

The abbreviated title of the Revista Colombiana de Dermatología y Cirugía Dermatológica is Rev Asoc Colomb Dermatol. which must be used in footnotes, figure captions and bibliographical references.

Manuscripts must be sent to the Revista Colombiana de Dermatología y Cirugía Dermatológica editor's email (revistaacd@gmail.com) or to the editing institution, in this case, to the Asociación Colombiana de Dermatología, Calle 104 N° 14A-45, office 603, Bogotá, D.C., Colombia, telefax: (571) 634-6601, phone number: (571) 619-1455.

Information for authors

The journal complies with the guidelines published by the International Committee of Medical Journal Editors (www.icmje.org) in its "Uniform Requirements for Manuscripts Submitted to Biomedical Journals" and has incorporated them in the review and publication process.

Type of articles published in the journal

Research article

It must be an original paper derived from an investigation which contributes to the construction of scientific knowledge by registering relevant information about new available data. It must contain the following sections: introduction, materials and methods, results,

discussion and references. It must have a structured abstract with a maximum of 250 words, in Spanish and English, and 3-6 keywords must be suggested; for Spanish, these keywords must be included in the Descriptores de Ciencias de la Salud (DeCS) (<http://decs.bvs.br/E/homepagee.htm>), and for English, they must be included in the Medical Subject Headings (MeSH) (<http://www.nlm.nih.gov/mesh>).

The presented articles must comply with the ethical guidelines of the committee in charge of supervising the investigation studies of the institution where the study was conducted in addition to complying with the 1975 World Medical Association Declaration of Helsinki (Ethical Principles for Medical Research Involving Human Subjects), modified in Seoul, South Korea, in 2008 (<http://www.wma.net/en/30publications/10policies/b3>), and those in the Resolución 8430 de 1993 of the Ministerio de Salud, and the Resolución 2378 de 2008 of the Ministerio de la Protección Social. The approval of the institutional research ethics committee must be attached to the paper.

Review article

It is an educational paper relevant to the update of a particular area of dermatology, characterized by presenting a thorough bibliographic review of at least 50 references. We suggest not to add more than 70 references, and that the abstracts, both in Spanish and English, not to exceed 150 words. Three to six keywords in Spanish and English must be listed.

Reflective article

It is a paper which presents the results of an investigation from the analytical, interpretative or critical perspective of the author, regarding a specific topic, and using original sources.

Case report

It is the section dedicated to the communication of experiences, both clinical and therapeutic or histopathological. Its objective is to contribute to medical knowledge by describing a new or not frequent disease, a relevant clinical application, contributing to the elucidation of

the pathogenesis of a disease, describing an unusual complication or adding novel aspects regarding diagnostics and treatment.

The abstract, in Spanish and English, must be no longer than 150 words, and three to six keywords must be listed. It must contain the description of a clinical case, a short commentary, and a final conclusion maximum of ten references related to the topic, and three clinical or histological photographs are suggested. If the authors consider more photographs should be included, they have to explain the importance of their inclusion for understanding the article.

By decision of the editorial committee, the authors of a case report should not be more than four (Rev Asoc Colomb Dermatol. 2011;19:260-1); if there are more participants, their involvement in the article must be argued clearly.

Make your own diagnosis

The purpose of this type of continuous education article is to stimulate the diagnostic ability of the readers. It is divided in two parts: the first one presents the case by means of clinical photographs or histological images, and the second part is shown at the end of the journal and it reveals the correct diagnosis, along with a commentary about the corresponding entity.

Topic review

It is a manuscript that results from the critical review of the literature regarding a peculiar topic.

Literature review

They are short abstracts of important articles published in international journals.

News and events

This section publishes reports, obituaries, association meetings or national or foreign events which may be important for the dermatologist.

Letters to the editor

They are the comments, opinions or information related to previous issues or questions about the journal or the Asociación Colombiana de Dermatología y Cirugía Dermatológica. The published mail may be edited due to length, grammar or style; the author will be informed before the publication.

Scientific peer review of the manuscripts

Each paper is presented before the editorial committee,

which decides if the paper is relevant and pertinent to the journal. If it is, the paper is reviewed by two referees who might be members of the editing institution or not. These referees are selected among experts on the topic of the paper. The review process by the peers is anonymous and double-blinded. Neither the reviewers nor the authors know the names of each other, so the authors have no knowledge of who accepts or rejects the papers, thus guaranteeing the maximum possible objectivity in the evaluation.

The peer reviewers decide on the convenience of its publication and, if deemed necessary, may suggest corrections, which are sent via email. If it were necessary, the article is sent again to the reviewing peers to corroborate if the authors made the requested changes.

If the referees disagree on the publication of the article, the case is discussed by the Editorial Committee for the final decision regarding whether it is published or not.

This decision is based on the quality of the paper, its importance and clarity, and the number of approved papers for a specific number of the journal and the available space on it. All rejected papers are returned to the authors.

When a paper is accepted for publishing, the final layout is sent to the author in a pdf file (Portable Document Format) for its review and approval. In case a correction is necessary, this must be informed to the journal within the next three days.

Presentation of the paper

Papers must be sent along with a presentation letter including the title of the paper and the section in which they wish to be published, with a statement that specifies that the article is original and unpublished. It must specify that: all the authors have read and approved the content of the paper, and that it or any part of it has not been previously published or sent to another place for publishing; that it was conducted following the ethical rules mentioned above; and that the copyright of the article is transferred to the journal. The Editorial Committee decides if there may be exceptions to accept material that has been previously published (tables or figures) in which case the copyright permit must be attached. The author must arrange the proceedings for obtaining the permits.

Conflict of interest

All the authors must declare if they have any conflict of interest related to the paper they are submitting. These conflicts of interest include financial support for the

developing of the paper, payments from a commercial entity and payments for conducting a study or being a consultant for any pharmaceutical company. Likewise, all financial support of any other kind for assisting to social or academic events related to the pharmaceutical company involved in the study. Not declaring these conflicts of interest may end up in penalties like rejection of the publishing or, in case it has already been published, the subsequent publication of the undeclared conflict of interest.

Informed consent

If the submitted photograph of a patient allows the recognition of the subject's identity, a written informed consent of the patient must be obtained. The custody of the document of acceptance is responsibility of the authors, who will sign a certificate stating they have the written authorization of the patient for the publication of their case the moment they send the article. No identifying information should be included, such as names, initials or medical history numbers.

Nowadays, due to the electronic access of patients to clinical journals, consent for the publication of photographs is of utmost importance. An image in which patients might recognize themselves or be recognized should not be published without their written consent because it constitutes a violation of their privacy. This includes not only the face, but any part of the body patients might recognize as theirs. In the photograph editing any data that may allow for the identification of the patient must be omitted, but this does not avoid the need to obtain the informed consent.

Manuscript submission

All papers must be sent to the journal's email address (revistaacd@gmail.com). The papers must be written in letter size, double line spacing, preferably using Arial size 12; the tables and figures are not to be included inside the text, they must be at its end, after the references. The journal's official language is Spanish, but it may accept collaborations in English.

- The first page must include the following:
- Title of the paper in Spanish.
- Title of the paper in English.
- Subtitle, in case it deserves it.
- Last name and first and middle names of the authors.
- Position and category of the authors.

- Name of the institution where the paper was developed.
- Name, address, telephone number, fax and email of the corresponding author.
- Financial sources, equipment and/or drugs.
- Word count, excluding the abstract, acknowledgements, figure captions, references and the abstract word count.
- Number of figures and charts.
- Short title for the headers.

The abstract in Spanish and its translation into English, along with the keywords in both languages must be on the second page.

The use of abbreviations that are not internationally recognized, but coined by the authors must be avoided. The generic names of the drugs must be used. If a registered trademark is included, it can only be cited once in brackets after its first mention. All measurements must be expressed according to the International System of Units. References must be identified with an Arabic number in brackets, in order of appearance.

The consecutive list of references must be written using double line spacing and appear on a new page at the end of the article. Citing style must conform to the Uniform Requirements for Manuscripts Submitted to Biomedical Journals or Vancouver System (http://www.nlm.nih.gov/bsd/uniform_requirements.html). The abbreviation of the journal titles must comply with the indexed journal list in the Index Medicus which can be found here: <http://www.ncbi.nlm.nih.gov/sites/entrez?cmd=search&db=journals>.

Personal communications do not constitute a recognized bibliographical reference nor do congress summaries; if their inclusion is deemed necessary, they must appear in brackets in the text. Please, make sure all the cited references are listed in the references.

Examples of references

The first six authors must be cited followed by et al.

- Journal articles: Authors. Title of the article. International abbreviation of the magazine. Year; volume; pages.
- Books: Authors. Title of the book. Number of the edition. Place of publication: publisher; year.
- Chapters in a book: Authors of the chapter. Title of the chapter. In: editors of the book. Title of the book. Number of the edition. Place of publication: publisher; year. Pages.
- Electronic media: Authors. Title [web site]. Place of publication: editor; date of publication. Date of access. Exact URL.

Figures and tables

Each one of the figures and tables must be sent in an additional file along with the article text. They are supplementing and not duplicating the text. Each article may have a reasonable number of photographs; for mini-cases, the maximum is three. The number of photographs may increase when the didactic characteristics of the article deserve it, subject to the decision of the Editorial Committee.

Photographs

The photographs must be sent in an additional file along with the article, preferably in TIFF format (Tagged Image File Format); JPEG format (Joint Photographic Experts Group) does not allow an optimal printing due to the fact that an indeterminate number of pixels have

been deleted to support compression. If it is a color photograph, it must have a high resolution of at least 300 dpi (dots per inch); if it is black and white, the optimal resolution for printing is 600 dpi.

They must be numbered using Arabic numbers, have a short title, and be self-explanatory. Histopathological photographs must include the type of stain and the amplification used.

If they have been previously published, the complete and exact reference of where it was published must be noted, and the written copyright permit attached.

Figures and tables must be sent in their original file formats (Excel, PowerPoint) not scanned because that does not allow for corrections and the appropriate diagramming. Just as figures, they must be numbered, appear cited in the text, have an illustrative caption, and be self-explanatory. Similarly, the units used for the different variables must be listed.

LA ROCHE-POSAY
LABORATOIRE DERMATOLOGIQUE

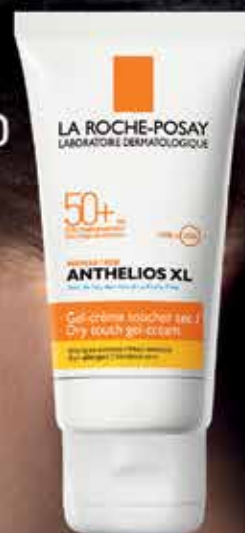PARA MEJORAR LA VIDA DE LAS PIELES SENSIBLES.

ANTHELIOS XL Gel-Crema FPS 50+

NUEVA TEXTURA TOQUE SECO

La más alta protección UVA-UVB.
Sin brillo.
Sin marcas blancas.

NUEVO



PARA MEJORAR LA VIDA DE LAS PIELES SENSIBLES.

Sensibath

Syndet Limpiador



Notificación Sanitaria Obligatoria
NIOCA2709-1100



Sensibath es un Syndet limpiador, libre de jabón, indicado especialmente para la higiene diaria de la piel.

Tiene un pH 5 y por su vehículo elaborado con agentes de limpieza suaves para la piel, remueve de forma segura las impurezas, excesos de grasa y células muertas, sin alterar el manto hidrolipídico.

Aporta un efecto suavizante y calmante a la piel. Las sustancias hidratantes contenidas en su formulación, le brindan una adecuada humectación y acondicionamiento.

contactenos@epithelium.com


Epithelium
Innovación dermocosmética

Editorial

298

Infección por *Neisseria gonorrhoeae* intratable: ¿la amenaza del siglo XXI?

Adriana Cruz.

Haga ud. el diagnóstico. Parte 1.

302

Nódulo umbilical en una niña de 14 años

Elga Vargas, María Claudia Abaúnza, Gerzaín Rodríguez.

Artículos de investigación

305

Medición de la calidad de vida por medio del *Dermatology Life Quality Index* en pacientes con psoriasis: una revisión sistemática

Jaime Ordóñez, Árlex Palacios, Ángela Londoño, Sol Jiménez.

305

Cierre parcial con sutura subcuticular continua y cicatrización por segunda intención: una técnica útil en cirugía dermatológica

Germán Montes, Lucía van den Enden, Consuelo Vélez.

314

Prevalencia de herpes, sífilis y condilomatosis en pacientes con VIH en un hospital de referencia de Bogotá

Adriana Motta, Diana Patricia Marín, Eliana Andrea Merlo.

321

Artículos de revisión

328

Cicatrices de acné, un reto terapéutico

Nathalie Morales, Ana María Aristizábal.

328

Vías inflamatorias en la fisiopatología del acné

Grupo Colombiano de Estudio en Acné: Beatriz Orozco, Margarita María Velásquez, Esperanza Meléndez, et al

339

Reportes de caso

360

Úlcera digital como manifestación inicial de esclerodermia sistémica cutánea limitada

Claudia Marcela Arenas, Juliana Jiménez, María Isabel González

360

Hidroadenoma

Claudia Marcela Arenas, Yuly Andrea García, María Claudia Carrillo

364

Haga ud. el diagnóstico. Parte 2.

369

Infección por *Neisseria gonorrhoeae* intratable: ¿la amenaza del siglo XXI?

Las infecciones de transmisión sexual continúan siendo un serio problema de salud pública que afecta a la población de todos los países, en especial, a los que están en desarrollo. La gonorrea, ocasionada por la bacteria *Neisseria gonorrhoeae* (*N. gonorrhoeae*), es una de las infecciones de transmisión sexual de mayor prevalencia¹; afecta anualmente a 106 millones de pacientes en el mundo, según las estimaciones de la Organización Mundial de la Salud². *N. gonorrhoeae* es un agente patógeno que ha convivido con el ser humano desde tiempos bíblicos, y ha sido ampliamente estudiado gracias a que se puede cultivar y manipular genéticamente³. Sin embargo, aún existen enormes vacíos en este campo, que dan origen a grandes retos en su estudio y que incluyen la mejoría de métodos diagnósticos, alternativas terapéuticas y desarrollo de una vacuna. *N. gonorrhoeae* es agente causal de uretritis y epididimitis en el hombre, y de cervicitis y enfermedad pélvica inflamatoria en la mujer. De no tratarse puede conducir a serias complicaciones como infertilidad, endocarditis, artritis, tenosinovitis, meningitis,

inflamación de la cápsula hepática o gonococcemia diseminada³. En las mujeres, un episodio de enfermedad pélvica inflamatoria puede producir infertilidad en el 11 % de los casos; dos y tres episodios de enfermedad pélvica inflamatoria terminan en 23 y 54 % de casos de infertilidad, respectivamente^{4,5}. Los recién nacidos pueden adquirir una infección conjuntival en el 42% de los casos si no se aplica una profilaxis oftálmica adecuada, y ésta puede terminar en ceguera irreversible³. El tratamiento antibiótico para *N. gonorrhoeae* se remonta a los años 30 del siglo pasado, con el descubrimiento de las sulfonamidas.

Desde entonces, se reconoce la gran habilidad de este microorganismo de desarrollar resistencia a los antibióticos y se da inicio al largo recorrido por múltiples esquemas terapéuticos que terminan en el mismo resultado: generación de resistencia. Unemo y Shafer describieron en detalle la historia de la antibiocioterapia para *N. gonorrhoeae*⁶, que se resume en la Figura 1, desde el protargol hasta la ceftriaxona, anunciando posiblemente el inicio a una preocupante era de gonorrea intratable. Con el advenimiento de las penicilinas después de 1940, éstas se convirtieron en el tratamiento de elección para las in-

"*Neisseria gonorrhoeae* tiene una capacidad extraordinaria para desarrollar y adquirir resistencia a los diferentes antibióticos."

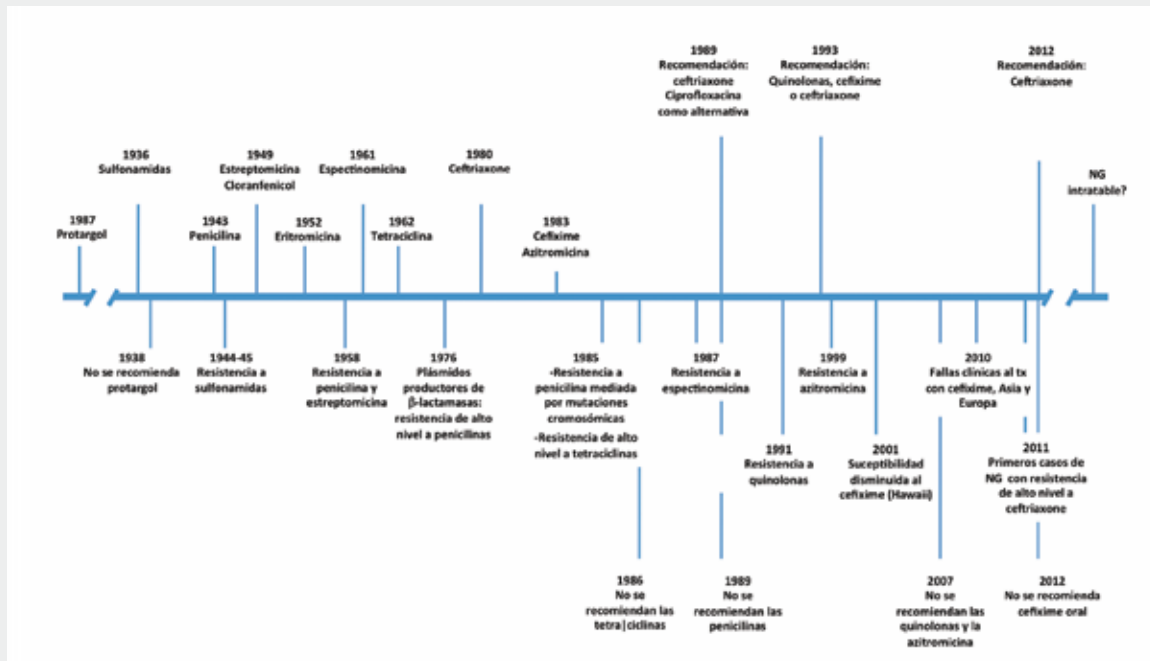


FIGURA 1. Historia de la antibioticoterapia para *N. gonorrhoeae*. Modificada con permiso de los autores ¹.

fecciones gonocócicas por más de 40 años. Por múltiples fallas terapéuticas y evidencia del desarrollo de resistencia a las penicilinas, su uso declinó y el tratamiento fue sustituido por antibióticos del grupo de las quinolonas⁶, hasta que también se generó resistencia bacteriana. A pesar de que los *Centers for Disease Control and Prevention* (CDC) recomendó en el 2007 no utilizar más quinolonas por el desarrollo de resistencia a este antibiótico, aún no es raro encontrar que en nuestro país se considere tratar pacientes con infección por *N. gonorrhoeae* con ciprofloxacina.

Desde 2007, la primera línea de tratamiento son las cefalosporinas de tercera generación como la cefixima o la ceftriaxona, donde la cefixima era preferida por ser por vía oral. No obstante, en 2003 aparecieron los primeros reportes de falla terapéutica y resistencia a la cefixima en Asia oriental, casos que se extendieron a Noruega y el Reino Unido siete años más tarde⁷. En agosto del 2012, los CDC solicitaron suspender el uso de cefixima oral para el tratamiento de la gonorrea, y recomendó como tratamiento de primera línea a la ceftriaxona intramuscular asociado a la azitromicina o la doxiciclina⁸. Esto, además, con el fin de tratar agentes microbianos posiblemente coinfectantes (por ejemplo, *Chlamydia* spp.), da la oportunidad de brindar un tratamiento adicional para *N. gonorrhoeae* con un mecanismo de acción diferente⁷. Esta recomendación es similar a la que se publica en la

“Guía de práctica clínica para el manejo sintomático (sic.) de los pacientes con infecciones de transmisión sexual y otras infecciones del tracto genital, 2013, Colombia”⁹, con la única diferencia que se sugiere una dosis de 500 mg por vía intramuscular de ceftriaxona dado que la presentación de 250 mg es de difícil consecución en nuestro país (Tabla 1). Es preocupante que en el 2011 en el Japón se identificó la primera cepa altamente resistente a ceftriaxona, el último tratamiento antibiótico de primera línea disponible para *N. gonorrhoeae*^{10,11}.

N. gonorrhoeae tiene una capacidad extraordinaria para desarrollar y adquirir resistencia a los diferentes antibióticos^{1,6,7}. Las resistencias se extienden en la familia de antibióticos y existe “memoria” de resistencia, lo que hace que el microorganismo, a pesar de no estar expuesto a presiones por dicho agente antimicrobiano, incluso por largos periodos de tiempo, continúe siendo resistente³. Estos mecanismos de resistencia pueden ser por:

1. Mutaciones cromosómicas en genes del propio microorganismo.
2. Conferida por plásmidos.
3. Por transferencia de porciones de ADN de otros agentes microbianos, dando origen a ‘mosaicismos’ en el ADN de *N. gonorrhoeae*^{1,3}.

En la Tabla 2 se resumen los principales mecanismos de resistencia⁶.

La convivencia de *N. gonorrhoeae* con bacterias comensa-

TRATAMIENTO INFECCIÓN POR <i>NEISSERIA GONORRHOEAE</i>
Ceftriaxone, 250 mg por vía intramuscular en dosis única más Azitromicina, 1 g por vía oral en dosis única o Doxiciclina, 100 mg por vía oral cada 12 horas por 7 días
TRATAMIENTO DEL CONTACTO
Cefixime, 400 mg por vía oral en dosis única más Azitromicina, 1 g por vía oral en dosis única

TABLA 1. Esquema antibiótico en infección por *N. gonorrhoeae*.

les en faringe y amígdalas genera un ambiente propicio para el desarrollo de resistencia. Las bacterias comensales en estos ambientes han estado expuestas a antibióticos por prolongados lapsos de tiempo, adaptándose a ellos mediante el desarrollo de mecanismos de resistencia que pudiesen ser transferidos a bacterias patógenas como *N. gonorrhoeae* (por ejemplo, 'mosaicismo' de ADN)¹. Lo anterior sumado a que los niveles de antibióticos en estas zonas generalmente son subóptimos, y a que las infecciones por *N. gonorrhoeae* en faringe, por lo general, no son tratadas por ser asintomáticas, potencian la oportunidad de la aparición de resistencia en *N. gonorrhoeae*³.

Es por esto que, hoy en día, ante la amenaza de una *N. gonorrhoeae* multirresistente, se está buscando rescatar tratamientos antiguos, como la espectinomicina, que es de difícil consecución y no es útil en infecciones faríngeas, o introducir la gentamicina que, aunque aún no se han detectado casos de resistencia a ésta, faltan estudios para definir su utilidad y la dosis óptima de tratamiento³. El futuro está en el diseño de fármacos adyuvantes en la antibioticoterapia, como, por ejemplo, los inhibidores de las bombas de salida, que son las encargadas de expulsar el fármaco de las células bacterianas⁴. En respuesta a esta preocupante situación, se requiere, además de invertir en investigación de nuevos tratamientos para *N. gonorrhoeae*, hacer mayores esfuerzos en otras actividades que son complementarias e indispensables para controlar esta enfermedad. Estas incluyen promover la protección con condón durante la actividad sexual –incluyendo la oral–, mejorar los métodos diagnósticos (por ejemplo, el desarrollo de pruebas rápidas más sensibles y específicas), hacer campañas de tamización y educación tanto a la comunidad como al personal médico, y, por supuesto, mejorar los sistemas de vigilancia y control de la resistencia³. Aunque el desarrollo de una vacuna contra *N. gonorrhoeae* sería lo ideal, los estudios aún están muy distantes de poderlo lograr⁷. En Colombia, la infección por *N. gonorrhoeae* no es de notificación obligatoria, y esta es una de las razones por las cuales tenemos un desconocimiento casi total de la

Antibiótico	Mecanismo de resistencia
Sulfonamidas	Síntesis excesiva ácido p-aminobenzoico Mutaciones cromosómicas del gen dehidropteroato sintasa
Penicilinas	Mutaciones cromosómicas de los genes <i>pen-A</i> , <i>pen-B</i> , <i>penA</i> , <i>mtrR</i> Alteración expresión gen <i>pem</i> Producción de beta-lactamasa mediada por plásmidos
Tetraciclinas	Mutación cromosómica de los promotores <i>rpsJ</i> , <i>penB</i> , <i>mtrR</i> y genes <i>mtrR</i> Expresión alterada del gen <i>tem</i> Producción de proteína TetM mediada por plásmidos
Espectinomicina	Mutación cromosómica del gen <i>spc</i>
Aminoglucósidos	Mutación cromosómica del gen <i>kan</i>
Macrólidos	Mutación cromosómica de 23sRNA <i>rrl</i> , el promotor <i>mtrR/mtrC</i> , y los genes <i>mtrR</i> y <i>mtrC</i> Expresión cromosómica de genes que codifican metilasas (<i>ermB</i> , <i>ermC</i> y <i>ermF</i>)
Quinolonas	Mutación cromosómica de los genes <i>gyrA</i> y <i>parC</i>
Cefalosporinas	Mosaicismo cromosómico de genes <i>penA</i> Mutaciones cromosómicas de los promotores <i>pen-A</i> , <i>pen-B</i> , <i>penA</i> , <i>mtrR</i> y genes <i>mtrR</i> .

TABLA 2: Principales mecanismos de resistencia. Modificada con permiso de autores⁶.

epidemiología de esta enfermedad en nuestro país. Por otro lado, el hecho de que en Colombia se realiza “abordaje por síndrome” para las infecciones que incluyen *N. gonorrhoeae*, como el síndrome de descarga uretral, la cervicitis o la enfermedad pélvica inflamatoria, no se hacen esfuerzos por hacer un diagnóstico etiológico, y se le ofrece tratamiento al paciente para cubrir tanto *N. gonorrhoeae* como *Chlamydia* spp. Esta práctica ha desmotivado el mantenimiento de la capacidad de cultivar *N. gonorrhoeae* en los laboratorios, procedimiento indispensable para estudiar y vigilar la resistencia a los fármacos de este microorganismo. El Instituto Nacional de Salud analizó 134 cepas de 2000 a 2009 y encontró 64 cepas productoras de penicilinasas, 40 resistentes a las tetraciclinas y 9 a la ciprofloxacina¹². Es muy importante que se continúen haciendo esfuerzos por recolectar especímenes, cultivarlos y evaluar su resistencia a los antibióticos, y esta práctica debería ser también una prioridad en nuestros programas de vigilancia.

Referencias

1. Unemo M, Shafer WM. Antibiotic resistance in *Neisseria gonorrhoeae*: Origin, evolution, and lessons learned for the future. *Ann N Y Acad Sci*. 2011;1230:E19-28.
2. World Health Organization. Global prevalence and incidence of selected curable sexually transmitted infections, 2008: Overview and estimates. Geneva WHO; 2012.
3. Ndowa F, Lusti-Narasimhan M. The threat of untreatable gonorrhoea: Implications and consequences for reproductive and sexual morbidity. *Reprod Health Matters*. 2012;20:76-82.
4. Westrom LV. Sexually transmitted diseases and infertility. *Sex Transm Dis*. 1994;21(Suppl.2):S32-7.
5. Westrom L. Effect of acute pelvic inflammatory disease on fertility. *Am J Obstet Gynecol*. 1975;121:707-13.
6. Lewis DA, Lukehart SA. Antimicrobial resistance in *Neisseria gonorrhoeae* and *Treponema pallidum*: Evolution, therapeutic challenges and the need to strengthen global surveillance. *Sex Transm Infect*. 2011;87(Suppl.2):ii39-43.
7. Bolan GA, Sparling PF, Wasserheit JN. The emerging threat of untreatable gonococcal infection. *N Engl J Med*. 2012;366:485-7.
8. CDC. Update to CDC's Sexually Transmitted Diseases Treatment Guidelines, 2010: Oral cephalosporins no longer a recommended treatment for gonococcal infections. *MMWR CDC Surveill Summ*. 2012;61:5.
9. Grupo Desarrollador de la Guía de Manejo Sindrómico ITS y otras ITG. Guía de práctica clínica para el manejo sindrómico de los pacientes con infecciones de transmisión sexual y otras infecciones del tracto genital. *Revista Colombiana de Obstetricia y Ginecología*. 2013;64:51.
10. Ohnishi M, Golparian D, Shimuta K, Saika T, Hoshina S, Iwasaku K, *et al*. Is *Neisseria gonorrhoeae* initiating a future era of untreatable gonorrhea? Detailed characterization of the first strain with high-level resistance to ceftriaxone. *Antimicrob Agents Chemother*. 2011;55:3538-45.
11. Ohnishi M, Saika T, Hoshina S, Iwasaku K, Nakayama S, Watanabe H, *et al*. Ceftriaxone-resistant *Neisseria gonorrhoeae*, Japan. *Emerg Infect Dis*. 2011;17:148-9.
12. Starnino S, GASP-LAC Working Group, Galarza P, Carvallo ME, Benzaken AS, Ballesteros AM, *et al*. Retrospective analysis of antimicrobial susceptibility trends (2000-2009) in *Neisseria gonorrhoeae* isolates from countries in Latin America and the Caribbean shows evolving resistance to ciprofloxacin, azithromycin and decreased susceptibility to ceftriaxone. *Sex Transm Dis*. 2012;39:813-21.

Adriana R. Cruz

Centro Internacional de Entrenamiento e Investigaciones Médicas, CIDEIM, Cali, Colombia

Email: acruz@cideim.org.co

Nódulo umbilical en una niña de 14 años

Umbilical nodule in a fourteen years old girl

Elga Vargas¹, María Claudia Abaúnza², Gerzaín Rodríguez³.

1. Médica Patóloga, Profesora, Facultad de Medicina, Universidad de La Sabana, Chía, Colombia.
2. Médica Patóloga, Especialista en Patología Oncológica, Profesora, Facultad de Medicina, Universidad de La Sabana, Chía, Colombia.
3. Médico Dermatopatólogo, Profesor, Facultad de Medicina, Universidad de La Sabana, Chía, Colombia.

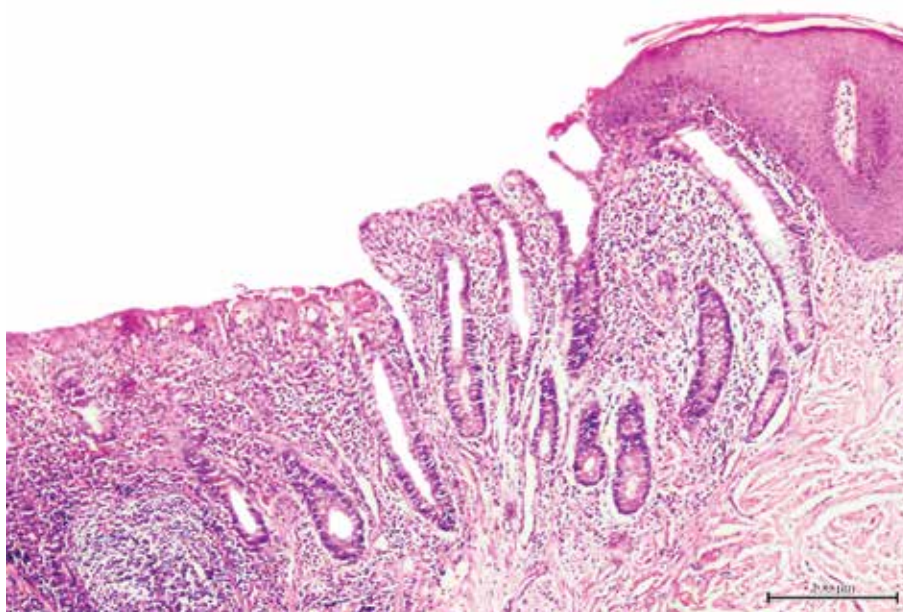


FIGURA 1. Imagen panorámica correspondiente al nódulo umbilical. H/E. 4x.

Caso clínico

Se trata de una niña de 14 años de edad con un nódulo umbilical presente desde el nacimiento. En el examen físico se encontró un nódulo de 1,1 x 1 cm, eritematoso, blando, no doloroso, ulcerado y recubierto por una costra serohemática. No se palpaban masas abdominales o pélvicas, ni adenopatías. No había sido sometida a intervenciones quirúrgicas abdominales. Presentó la menarquía un año antes. Se practicó biopsia excisional de la lesión (**FIGURAS 1-3**).

EL DIAGNÓSTICO MÁS PROBABLE ES:

- a. Endometriosis umbilical.
- b. Granuloma umbilical.
- c. Nódulo de la hermana María José.
- d. Pólipo umbilical.

HAGA UD. EL DIAGNÓSTICO CONTINÚA EN LA PÁGINA 369.

Correspondencia:

Elga Vargas

Email:

elgavc@unisabana.edu.co

Recibido: 8 de julio de 2013.

Aceptado: 12 septiembre de 2013.

No se reportan conflictos de interés.

En Dermatitis Seborreica

¡Hay que
Romper
el ciclo!

Una marca de Confianza

Producto efectivo y bien tolerado en el tratamiento de la Dermatitis Seborreica del cuero cabelludo, la pitiriasis versicolor y la caspa común.¹

- * Selsun® es una marca con presencia mundial.
- * Con más de 20 años de experiencia en Colombia y 60 en el mundo.
- * Cerca de 1.316.000 pacientes tratados durante el último año (2009-2010) en Europa y Medio Oriente.²



Selsun® Amarillo Suspensión al 2,5%. Frasco x 180 mL. **COMPOSICIÓN CUALITATIVA Y CANTITATIVA:** Cada 100 mL de Selsun® Amarillo Suspensión contienen: Sulfuro de Selenio 2,50g. Excipientes c.s.p. **INDICACIONES TERAPÉUTICAS:** Selsun® Amarillo Suspensión está indicado en el tratamiento de la Dermatitis Seborreica del cuero cabelludo, Pitiriasis Versicolor y Caspa Común. **POSOLÓGIA Y FORMA DE ADMINISTRACIÓN:** Agitar bien antes de usarse. Dejar bien cerrado. Para uso externo exclusivamente. Tratamiento de pitiriasis versicolor: Humedecer y aplicar 5-10 mL del producto en las zonas afectadas formando espuma con una pequeña cantidad de agua. Dejar permanecer el producto sobre la piel durante 10 minutos y después lavar muy bien con abundante agua. Repetir este procedimiento 1 vez al día por 7 días. Repetir los tratamientos según indicaciones del médico. Tratamiento de dermatitis seborreica: Humedecer y aplicar 5 mL del producto en el cuero cabelludo o zona afectada, formando espuma con una pequeña cantidad de agua. Dejar permanecer el producto sobre la piel por 2-3 minutos, después lavar muy bien con abundante agua. Repetir este procedimiento 2 veces por semana por 2 semanas, luego 1 vez por semana o más frecuentemente, si es necesario. Repetir los tratamientos según indicaciones del médico. Tratamiento de la caspa severa: Humedecer y aplicar 5 mL del producto en el cuero cabelludo, formando espuma con una pequeña cantidad de agua. Dejar el producto sobre la piel por 2-3 minutos, después lavar muy bien con abundante agua. Repetir este procedimiento 2 veces por semana por 2 semanas, luego 1 vez por semana o más frecuentemente, si es necesario. Repetir los tratamientos según indicaciones del médico. **CONTRAINDICACIONES:** Selsun® Amarillo Suspensión no debe utilizarse si existe hipersensibilidad a cualquiera de sus componentes. **ADVERTENCIAS Y PRECAUCIONES ESPECIALES DE USO:** Para uso externo exclusivamente. No debe aplicarse si hay lesiones inflamatorias o exudativas de la piel ya que puede aumentar su absorción. Evitar el contacto con los ojos, los glosales o pliegues de la piel ya que puede causar molestias, irritaciones y sensación de quemadura. Las áreas en las que se aplicó el medicamento, deben lavarse con abundante agua luego del tratamiento. No dejar producto en contacto con el cabello o la piel por un tiempo superior al recomendado (ver Posología y Forma de Administración) ya que puede presentarse irritación y sensación de quemadura. El uso continuo de Sulfuro de Selenio puede producir decoloración del cabello, especialmente si se utiliza en cabello claro rubio o gris o en cabello que ha sido tratado químicamente. En caso que ocurra una reacción alérgica, suspender su uso y consultar al médico. Manténgase en un lugar seguro, fuera del alcance de los niños. **Carcinogénesis:** Aplicaciones dérmicas de lociones de sulfuro de selenio al 2,5% sobre ratones de laboratorio por un periodo de 88 semanas no demostraron ningún efecto carcinogénico. **Embarazo y Lactancia:** Cuando se usa para el tratamiento de la pitiriasis versicolor, Selsun® Amarillo está clasificado en una categoría de embarazo C. No se han realizado estudios con Selsun® Amarillo en reproducción animal. En circunstancias ordinarias, Selsun® Amarillo no debe utilizarse para el tratamiento de la pitiriasis versicolor en mujeres embarazadas. **Población Pediátrica:** La seguridad y efectividad de Selsun® Amarillo Suspensión en niños menores de 6 años no han sido establecidas. **INTERACCIONES CON OTROS MEDICAMENTOS:** y **OTRAS FORMAS DE INTERACCIÓN:** No se han reportado. **REACCIONES ADVERSAS:** Con frecuencia puede presentarse irritación de la piel y/o aumento de la caída del cabello. Se ha reportado ocasionalmente pérdida difusa y transitoria del cabello (alopecia) luego del uso del producto. Pueden presentarse, aunque con menor frecuencia, decoloración del cabello (puede evitarse o minimizarse enjuagando el cabello con abundante agua luego del tratamiento). Como sucede con otros champús, también puede presentarse resaca del cuero cabelludo y cabello o que el cabello se torne grasoso. **SOBREDOSIS:** Selsun® Amarillo Suspensión es exclusivamente para uso externo. No hay reportes documentados de toxicidad humana seria como resultado de la ingestión aguda del Selsun® Amarillo Suspensión. Sin embargo, estudios de toxicidad aguda en animales demuestran que ingerir grandes cantidades puede resultar potencialmente tóxico para los humanos. La evacuación del contenido estomacal se debe considerar en casos de ingestión aguda oral. **PROPIEDADES FARMACOLÓGICAS:** Selsun® Amarillo Suspensión pertenece al grupo farmacológico de los antifúngicos para uso dermatológico. Código ATC D01AE13. Para uso tópico exclusivamente. Debido al poco tiempo en contacto con la piel (ver Posología y Forma de Administración) no se detectan concentraciones en sangre. **PRECAUCIONES ESPECIALES DE CONSERVACIÓN:** Almacenarse en su envase y empaque original a temperaturas inferiores de 30°C. Manténgase fuera del alcance de los niños. Venta con receta médica. **TITULAR DE LA AUTORIZACIÓN DE COMERCIALIZACIÓN:** Sanofi-aventis de Colombia S.A. Bogotá. **REGISTRO SANITARIO:** INVIMA 2006 - M-005710-R2. **FECHA DE LA PRIMERA AUTORIZACIÓN/RENOVACIÓN DE LA AUTORIZACIÓN:** 18 de Abril de 2006. **FECHA DE REVISIÓN DEL TEXTO:** Octubre 2010. Referencias: 1) Información para prescribir Selsun® Amarillo, sanofi-aventis de Colombia S.A. 2) Reporte de Farmacovigilancia Selsun® Amarillo, sanofi-aventis de Colombia S.A. Material dirigido al cuerpo médico exclusivamente.

SANOFI

Material dirigido exclusivamente al cuerpo médico.



Información prescriptiva completa a disposición del médico, en la Dirección Médica de sanofi-aventis de Colombia S.A. Transversal 23 N° 97-73, Pisos 8 y 9. Teléfono: 6214400 Fax: 7444237, Bogotá Colombia.



Finacea®

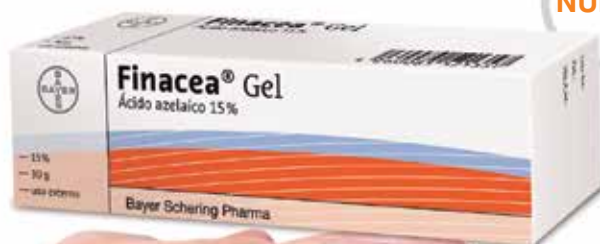

Una piel sofisticada merece un cuidado sofisticado



- Eficaz en el tratamiento del acné leve a moderado¹
- Sin efectos teratogénicos¹
- No induce resistencia bacteriana²
- Buen perfil de tolerancia local³
- Cosméticamente bien aceptado¹

NUEVO



1. Gollnick HPM, Graupe K, Graupe K, Zaumseil RP. Azelaic acid 15% gel in treatment of acne vulgaris. Combined results of two double-blind clinical comparative studies. J Dtsch Dermatol Ges 2004; 2(10): 841-847. 2. Maple, PA, Hamilton-Miller, JM, Brumfitt W. Comparison of the in-vitro activities of the topical antimicrobials azelaic acid, nitrofurazone, silver sulphadiazine and mupirocin against methicillin-resistant Staphylococcus aureus. J Antimicrob Chemother 1992; 29(6): 661-668. 3. Katsambas A, Graupe K, Stratigos J. Clinical studies of 20% azelaic cream in the treatment of acne vulgaris. Acta Derm Venereol (Stockh) 1989; 143: 35-39.
FINACEA® GEL 15%. Ácido Azelaico 15 g. FINACEA® GEL 15% está Indicado para el tratamiento del acné vulgar. Tratamiento de la Rosácea. Papulo-pustular. **Contraindicaciones y advertencias:** Hipersensibilidad a cualquiera de los componentes, en particular al Propilenglicol. Presentación Comercial: Tubo de 30 g. Para mayor información consulte nuestros textos más detallados. Registro Sanitario No. INVIMA 2010 M-0010957 Línea de Orientación al Usuario BSP 018000 910858



018000 910858
Línea Gratuita de Atención
Teléfono fijo: (1) 3649270
COLOMBIA



Bayer HealthCare

Medición de la calidad de vida por medio del *Dermatology Life Quality Index* en pacientes con psoriasis: una revisión sistemática

Assessing quality of life through the Dermatology Life Quality Index in patients with psoriasis: a systematic review

Jaime Ordóñez¹, Álex Palacios², Ángela Londoño³, Sol Jiménez⁴

1. Investigador de HEMOgroup, Medellín, Colombia.
2. Investigador, Centro de Evaluación de Tecnologías en Salud de la Universidad CES-CETES, Medellín, Colombia
3. Coordinadora, Grupo de Investigación de Dermatología, Escuela de Ciencias de la Salud, Universidad Pontificia Bolivariana, Medellín, Colombia
4. Directora, Departamento de Dermatología, Facultad de Medicina, Universidad CES, Medellín, Colombia

Resumen

Objetivo. Evaluar la calidad de vida relacionada con la salud en pacientes con psoriasis, por medio del *Dermatology Life Quality Index* (DLQI).

Metodología. Revisión sistemática de estudios sobre calidad de vida relacionada con la salud en pacientes con psoriasis y en que se haya utilizado el DLQI. La búsqueda incluyó estudios publicados entre el 1994 y el 2012. Se excluyeron los estudios que evaluaran la calidad de vida relacionada con los tratamientos farmacológicos.

Resultados. En ocho estudios se cumplieron los criterios de inclusión y exclusión. Hubo una pérdida de la calidad de vida en los pacientes con psoriasis. El DLQI fue reportado en dos estudios con promedios de 6,4 y 10,8; la duración de la enfermedad varió entre 17,6 y 28,9 años.

Conclusión. La psoriasis afecta la calidad de vida de los pacientes que padecen la enfermedad, tanto en su forma leve como moderada, y este deterioro es superior al encontrado en enfermedades como el acné o el vitiligo.

PALABRAS CLAVE: psoriasis, calidad de vida, reproducibilidad de resultados, impacto de la evaluación de resultados.

Summary

Objective: To evaluate quality of life related to health in patients with psoriasis, through the *Dermatology Life Quality Index* (DLQI).

Methods: A systematic review about quality of life related to health in patients with psoriasis and has been used the DLQI. Search included studies published between 1994 and 2012. Studies that evaluated quality of life related to drug treatments were excluded.

Results: Eight studies met the inclusion and exclusion criteria. There was a loss of quality of life in patients with psoriasis. DLQI was reported in two studies with 6.4 and 10.8 averages; disease length ranged between 17.6 and 28.9 years.

Conclusion: Psoriasis affects quality of life of patients with the disease, from mild to moderate forms, and this deterioration is greater than those found in patients with acne or vitiligo.

KEY WORDS: Psoriasis, quality of life, reproducibility of results, health impact assessment.

Correspondencia:

Jaime Ordóñez

Email:

gerencia@hemogroup.com.co

Recibido 3 de junio de 2013.

Aceptado: 10 de septiembre de 2013.

Conflictos de intereses: Esta investigación fue desarrollada por el Centro de Evaluación de Tecnologías en Salud de la Universidad CES y fue financiado por Pfizer. Los investigadores declaran su total independencia del patrocinador y son los únicos responsables de los métodos, conceptos y resultados presentados en este estudio. Pfizer no tuvo ningún papel en el desarrollo de esta investigación.

Introducción

La psoriasis es una enfermedad inflamatoria crónica de la piel que afecta del 2 al 3 % de la población mundial, y se caracteriza por la hiperproliferación y diferenciación incompleta de la capa epidérmica¹⁻³. De Arruda⁴ observó que 79 % de los pacientes con psoriasis habían manifestado que la enfermedad tenía un impacto negativo en su calidad de vida. Asimismo, algunos experimentaron deterioro en sus actividades diarias, laborales e interpersonales, y discriminación; además, 10 % de los pacientes entre 18 y 34 años contempló la posibilidad del suicidio.

Existen diferentes instrumentos para medir la calidad de vida relacionada con la salud en la psoriasis, que van desde cuestionarios elaborados por expertos hasta escalas validadas y aplicadas en diferentes países como el Reino Unido, los Estados Unidos y Alemania, entre otros⁵⁻¹⁴. De igual forma, existe una variedad de cuestionarios que miden la calidad de vida de forma específica en pacientes con psoriasis, sin que existan criterios homogéneos sobre cuándo utilizar cada uno de ellos^{7-9,15,16}.

Entre los múltiples instrumentos utilizados para medir la calidad de vida relacionada con la salud, el más utilizado es el *Dermatology Life Quality Index* (DLQI), especialmente en personas de 16 años o más. Se trata de un cuestionario autoadministrado, que no requiere información detallada para diligenciarlo, se completa en dos minutos¹⁷⁻¹⁹ y valora la calidad de vida durante la última semana. Fue desarrollado en 1994 por Finlay, *et al.*,¹⁷ y fue el primer instrumento en medir de forma específica la calidad de vida en dermatología.

El DLQI evalúa seis dimensiones: síntomas y sentimientos sobre la enfermedad, actividades diarias, ocio, trabajo y estudio, relaciones personales y tratamiento. El instrumento consta de diez preguntas, cuyas puntuaciones son interpretadas como: 0-1, calidad de vida no afectada; 2-5, poco afectada; 6-10, moderadamente afectada; 11-20, muy afectada; y 21-30, extremadamente afectada. Se ha utilizado en más de 32 enfermedades dermatológicas en 33 países y se ha traducido a 85 idiomas. Ha sido descrito en más de 800 publicaciones, especialmente en ensayos clínicos, y es el instrumento más usado para medir la calidad de vida en pacientes con lesiones dermatológicas²⁰.

La existencia de una variedad de reportes en los que se utilizan diferentes escalas de medición de la calidad de vida²¹⁻²⁴, lleva al fraccionamiento y confusión en la interpretación de la información, debido a que los resultados son diferentes según el instrumento utilizado y no permiten apreciar de forma general cómo afecta la psoriasis la calidad de vida.

El objetivo de esta revisión sistemática fue determinar el impacto de la psoriasis leve, moderada y grave, sobre

la calidad de vida, medida a través del DLQI, reportando la medida explícita de los estudios y el *Psoriasis Assessment and Severity Index* (PASI) como resultado secundario, cuando este se reporta.

Metodología

Se hizo una búsqueda sistemática en *Pubmed*, *Cochrane Library*, *Embase* y *CINAHL*, sobre la calidad de vida relacionada con la salud en pacientes con psoriasis leve, moderada y grave. Se incluyeron estudios clínicos experimentales y observacionales que evaluaran la calidad de vida en pacientes adultos mediante el DLQI, y cuando este índice estuviese validado en el país del estudio. La búsqueda incluyó estudios en inglés publicados desde 1994 hasta diciembre de 2012. Se utilizaron los mismos términos de búsqueda utilizados por Basra, *et al.*,²⁵ y se complementó la búsqueda con los siguientes términos MeSH: *psoriasis AND quality of life*, *impact of psoriasis quality of life*, *psoriasis AND Dermatology Life Quality Index*. El análisis de los resultados fue cualitativo, para determinar la validez interna de los resultados.

Se excluyeron artículos que comparaban diferentes tipos de tratamiento en términos de mejoría de la calidad de vida antes de la administración de medicamentos y después de ella, artículos cuyo objetivo fuese la validación del DLQI, así como aquellos que evaluaban la calidad de vida de variantes de la enfermedad, tales como artritis psoriásica y psoriasis de las uñas.

Los textos completos de los artículos fueron evaluados de forma independiente por dos médicos epidemiólogos, para determinar su validez interna, así como el cumplimiento de los criterios de inclusión y exclusión; los desacuerdos fueron resueltos por una dermatóloga. No se hizo cegamiento de los revisores respecto al autor y revista, porque el número de artículos obtenidos fue muy alto y hacerlo no generaba ningún valor agregado, toda vez que existen otros métodos de identificar artículos en internet sin considerar el autor y la revista, perdiéndose el objetivo de dicho cegamiento. El resultado primario fue la calidad de vida relacionada con la salud medida mediante el DLQI de manera auto-administrada o por el médico, y se reporta como resultado secundario el PASI.

Resultados

Con la combinación de los términos “*psoriasis AND quality of life*” se identificaron 1.187 artículos; con el término “*impact of psoriasis in quality of life*”, 218; y con los términos “*psoriasis AND Dermatology Life Quality Index*”, 402. Una vez leídos los títulos y resúmenes de cada artículo, se identificaron 87 artículos potenciales, de los

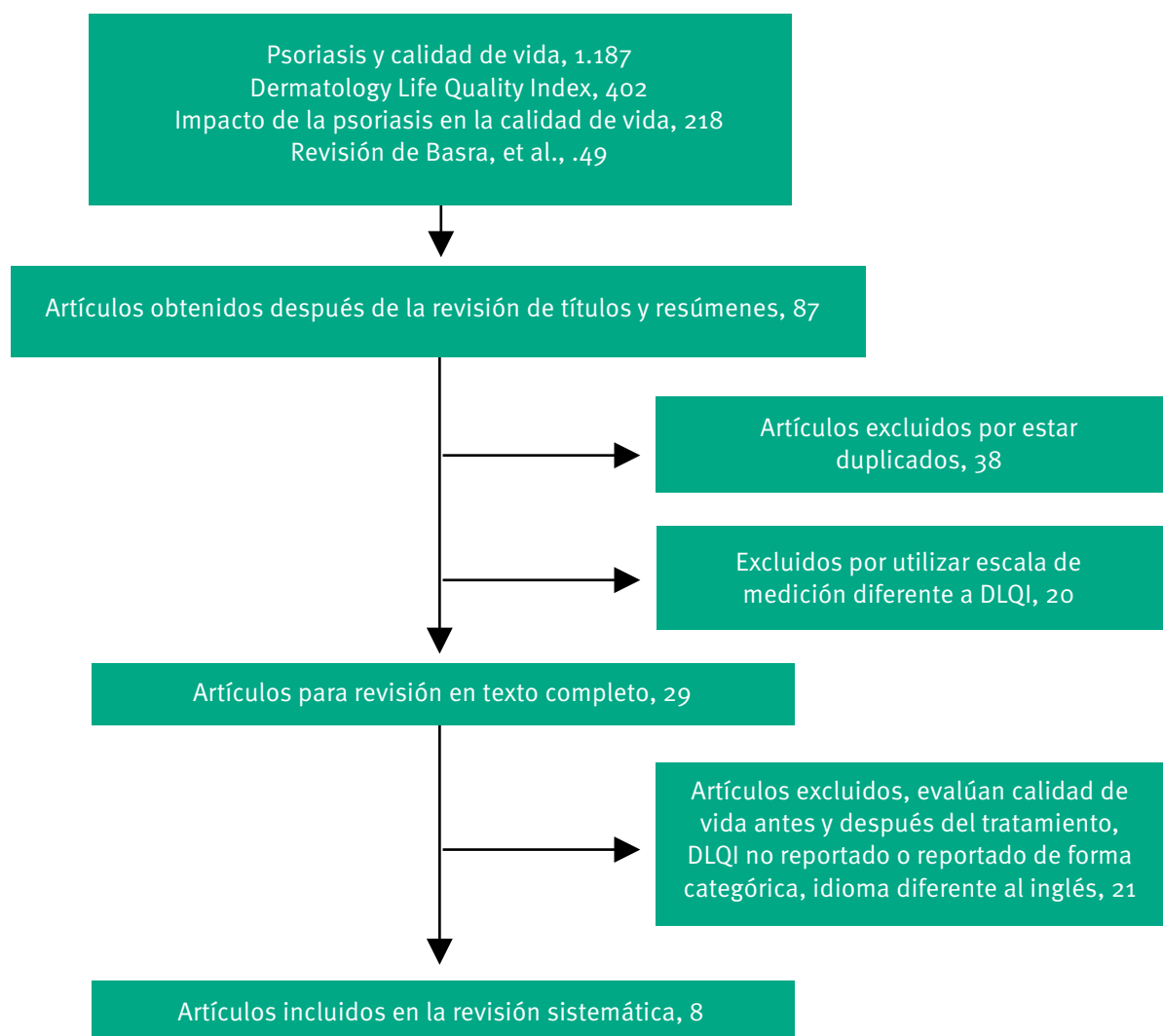


FIGURA 1. Diagrama de flujo de los hallazgos de la estrategia de búsqueda para identificar estudios que hayan evaluado la calidad de vida en pacientes con psoriasis por medio del DLQI.

cuales se excluyeron 38 por duplicidad de la información y 20 por mediciones de calidad de vida con escalas diferentes al DLQI^{22,23,26-69}. En la revisión de Basra, *et al.*, se identificaron 44 artículos potenciales, de los cuales se excluyeron 34 por evaluar la calidad de vida antes y después de una intervención terapéutica o por utilizar escalas diferentes e idiomas diferentes al inglés^{56,60,64-96}. Se incluyeron ocho artículos en el análisis final (**FIGURA 1**).

Los estudios incluidos en la revisión fueron observacionales. Sampogna¹⁰³ agrupó los pacientes en hospitalizados menores de 65 años y de 65 o más años, y observó mayor deterioro en la calidad de vida en los últimos (DLQI: 8,8 Vs. 9,6). En contraste, Jager¹⁰⁴ evaluó

pacientes ambulatorios menores de 18 años y de 18 o más años, y encontró un deterioro moderado en la calidad de vida similar en ambos grupos (DLQI: 6,8±5,7).

Meyer¹⁰⁵ evaluó pacientes con psoriasis leve y moderada, y encontró en ambos tipos de pacientes deterioro moderado de su calidad de vida; la mayor proporción eran hombres (51,3 %), con una edad promedio de 58,8±13,8 años. No se reportó la edad de inicio de la enfermedad ni su duración.

Los estudios de Schmitt¹⁰⁶, Augustin^{107,108} y Meeuwis¹⁰⁹ se hicieron en pacientes ambulatorios, y reportaron deterioro moderado; asimismo, la edad de inicio de la psoriasis estuvo a los 26,5±15,6 años y el deterioro de

Autor	Año de la publicación	País	Pacientes	Promedio de edad (DE) ^a	Hombres (%)	Duración de la psoriasis (años) (DE)	Edad de inicio de la psoriasis (años) (DE)	DLQI* (DE)	Promedio del PASI Score ²
Schmitt (106)	2006	EUA	332	42,7 (11,5)	38,8	-	-	10,8 (7,1)	-
Augustin (107)	2008 ²	Alemania	1.511	50,5 (14,9)	57,8	17,6 (14,5)	33,5 (17,6)	8,6	12,0
Meeuwis (109)	2011		487	53,9 (12,3)	57,1	-	24,5 (14,0)	6,6 (5,5)	-
de Jager (104)	2011	Holanda	1.963	55,5 (13,0)	49,4	28,9 (15,2)	26,5 (15,4)	6,8 (5,7)	-
Sampogna (103)	2005	Italia	792	< 65	59,3	-	-	8,8	-
			144	≥ 65	59	-	-	9,6	-
Lundberg (110)	2000	Suecia	154	49,68 (13,87)	53	17,44 (13,18)		4,98 (4,94)	
Augustin (108)	2008	Alemania	2.009	51,5 (14,6)	56,3	-	21,3 (15,2)	7,5	10,1
Meyer (105)	2010	Francia	590	55,8 (13,8)	51,3	-	-	8,5i	
								6,4 ii	

^aDE: desviación estándar; ²PASI Score (Psoriasis Assessment and Severity Index)

La gravedad de la psoriasis según el PASI es: leve <7, moderada 7-12, grave >12.

*Dermatology Life Quality Index (DLQI); ⁱpacientes con psoriasis grave; ⁱⁱpacientes con psoriasis leve; ²Augustin, fuente de los datos corresponde al 2005.

TABLA 1. Resumen estructurado de los ocho artículos con mejor nivel de evidencia sobre el impacto de la psoriasis en la calidad de vida, según variables demográficas y clínicas

la calidad de vida fue moderado. Sólo en el estudio de Lundberg¹¹⁰ se encontraron pacientes con una alteración leve en su calidad de vida. En cuanto al PASI, este sólo se reportó en los estudios de Augustin^{107,108} en pacientes que tenían enfermedad leve o moderada.

Sólo en tres estudios^{104,107,110} se reportó el tiempo de duración de la enfermedad, que estuvo entre 17,6 y 28,9 años.

De los artículos incluidos, se presenta la medida explícita publicada en cada estudio (**TABLA 1**).

Discusión

El DLQI es un cuestionario sencillo, de diez preguntas y fácil de diligenciar, por lo cual es muy útil para la práctica clínica rutinaria, ya que puede aplicarse a cualquier enfermedad dermatológica y permite comparar el impacto que cada una tiene sobre la calidad de vida de los pacientes; además, es el más empleado en pacientes con psoriasis^{17,19}.

Otros cuestionarios para medir la calidad de vida en pacientes con lesiones dermatológicas, son *Dermatology Quality of Life Scales* (DQOLS)¹², *German Instrument for the Assessment of Quality of Life in Skin Diseases* (DIELH)^{13,111}, *Dermatology Specific Quality of Life* (DSQL)¹¹² y algunos

específicos para psoriasis tales como *Psoriasis Disability Index*^{113,114}, *Psoriasis Life Stress Inventory* (PLSI)¹⁶, *The Salford Psoriasis Index* (SPI)⁸ y *The Psoriasis Index of Quality of Life* (PSORIQL)⁹, los cuales fueron objeto de revisión por Lewis, *et al.*⁷. Los resultados sobre cuál instrumento es el más idóneo depende del contexto evaluado, ya que hay variaciones en el tiempo de la historia natural de la enfermedad que mide cada instrumento, así como en aspectos psicométricos^{115,116}. Por esta razón, no es posible comparar los resultados obtenidos entre estudios, pues habría un sesgo de información relacionado con el instrumento, porque cada uno de ellos evalúa aspectos diferentes de la calidad de vida.

Esta revisión sistemática basó sus resultados en el DLQI porque es el instrumento más utilizado en la práctica clínica y facilita la interpretación de la calidad de vida relacionada con la enfermedad en pacientes con psoriasis. Asimismo, tiene una gran validez externa porque permite comparar resultados medidos con el mismo instrumento en diferentes momentos de la historia natural de la enfermedad, sin que esto implique que este instrumento sea la mejor alternativa de medición de la calidad de vida en psoriasis, pero sí ayuda mucho a reducir la heterogeneidad de los resultados que se presenta al utilizar diferentes instrumentos de medición.

Una debilidad de esta revisión sistemática es el bajo número de estudios que finalmente fueron incluidos, lo cual podría afectar la validez externa de sus resultados; aunque al mismo tiempo se gana validez interna por el gran control del sesgo de información, al considerar el mismo instrumento de medición de la calidad de vida en todos los estudios. La amplia utilización y la sencillez en el diligenciamiento del DLQI lo convierten en una importante opción para evaluar la calidad de vida en pacientes con psoriasis.

Otra debilidad de esta revisión es que no se presentan los resultados del DLQI de forma desagregada en los seis componentes; esto se debe a que en ninguno de los estudios incluidos se reportaron. Se recomienda que las investigaciones futuras presenten estos resultados desagregados para poder identificar el comportamiento de cada dominio de forma individual.

Aunque en esta revisión se evidenció una pérdida de la calidad de vida en los pacientes con psoriasis, no fue posible determinar la magnitud de dichos cambios en el tiempo, ya que todos los estudios incluidos fueron transversales. Esta afectación fue moderada en todos los estudios, excepto en el de Lundberg¹¹⁰. La gravedad de la enfermedad sólo se reportó en dos de los estudios^{107,108}, en los cuales los pacientes presentaban psoriasis moderada, por lo que se desconoce si dicha gravedad podría afectar la calidad de vida.

Seis de los ocho artículos incluidos (75 %) en esta revisión tuvieron una mayor proporción de pacientes de sexo masculino con psoriasis; asimismo, la enfermedad fue de larga evolución (>17 años) y la psoriasis tuvo un inicio temprano (desde los 21 años), lo que según Augustin, *et al.*⁸⁵, podría conducir a un mayor deterioro de la calidad de vida. La enfermedad de aparición temprana tiende a comportarse más agresivamente y suele acompañarse de un mayor número de enfermedades asociadas, por ejemplo, artritis psoriásica, lo cual alteraría más la calidad de vida de los pacientes.

La enfermedad afectó la calidad de vida en todos los casos; el PASI sólo fue reportado en dos de los artículos y se evidenció que las formas moderadas a graves de la enfermedad afectan la calidad de vida de los pacientes¹¹⁴.

En la revisión de Basra, *et al.*²⁵, se observó que los pacientes con psoriasis tenían afectada su calidad de vida de forma moderada (DLQI promedio: 10,53), superior al resultado observado en pacientes con acné vulgar (DLQI: 7,45), alopecia (DLQI: 8,30), vitiligo (DLQI: 9,11) o urticaria (DLQI: 9,80).

Es importante poder determinar un índice de calidad de vida en todos los pacientes con psoriasis, independientemente de su gravedad, como el propuesto por Radke⁶⁹. Al tener en cuenta la cronicidad de la enfermedad, se podría guiar el tratamiento con

tratamientos farmacológicos dirigidos a mejorar la calidad de vida. Además, la gravedad de la enfermedad no es directamente proporcional al DLQI, es decir, hay pacientes gravemente afectados en piel y con un bajo valor en el DLQI, y viceversa. Cada paciente siente su enfermedad de manera diferente; por eso es tan importante no sólo hacer una medición inicial sino hacer un seguimiento continuo, con el fin de poder detectar tendencias en el cambio del DLQI y así intervenir oportunamente el tratamiento.

El DLQI es un instrumento de medición estandarizado para el médico tratante, que tiene un peso importante en la toma de decisiones terapéuticas. Aunque el paciente muestre formas leves de la enfermedad en piel pero valores de DLQI altos, es importante optar por medidas terapéuticas más agresivas, con el fin de mejorar la calidad de vida.

Características como las variables sociodemográficas de los pacientes, la duración de la enfermedad, la presencia de enfermedades dermatológicas concomitantes o enfermedades sistémicas, el tipo de psoriasis (vulgar, artritis psoriásica), la localización de las lesiones, la duración de la enfermedad, su gravedad, el uso concomitante de otros medicamentos (locales o sistémicos), pueden influir en los resultados de la calidad de vida de los pacientes con psoriasis, por lo cual es importante que se puedan hacer mediciones ajustadas por estas potenciales variables de confusión.

Es importante motivar al médico tratante a evaluar la calidad de vida de los pacientes con psoriasis, bien sea con el DLQI o con alguna otra escala de medición. Asimismo, el enfoque terapéutico en la psoriasis no debe depender sólo del tamaño de la superficie de piel afectada, ya que al igual que en otras enfermedades crónicas, también debe considerarse la calidad de vida, y mientras más oportuna sea la medición, más pronto podría obtenerse una mejoría clínica. El tratamiento proporciona alivio a estos pacientes, el cual mejora su calidad de vida, tal y como se ha evidenciado en diferentes ensayos clínicos que han hecho tales mediciones antes y después del tratamiento^{26,31,35,42,81,90}.

Cada vez se hace más necesario un abordaje multidisciplinario del paciente con psoriasis, en el cual el psiquiatra y el psicólogo, por medio de terapias individuales o grupales, aborden los aspectos emocionales del paciente, ya que estos tienen un impacto muy importante sobre la evolución de la enfermedad. La intervención oportuna y temprana del plano psíquico del paciente, evitaría recaídas frecuentes de la enfermedad, así como el desarrollo de formas clínicas más graves.

Conclusión

La psoriasis afecta la calidad de vida de los pacientes que padecen la enfermedad, tanto en sus formas leve y moderada, y este deterioro ha sido superior al encontrado en otras enfermedades dermatológicas como acné vulgar, vitiligo, alopecia y urticaria.

Referencias

- Christophers E. Psoriasis –epidemiology and clinical spectrum. *Clin Exp Dermatol*. 2001;26:314-20.
- Greaves MW, Weinstein GD. Treatment of psoriasis. *N Engl J Med*. 1995;332:581-8.
- Krueger JG. The immunologic basis for the treatment of psoriasis with new biologic agents. *J Am Acad Dermatol*. 2002;46:1-23; quiz 23-26.
- de Arruda LH, de Moraes AP. The impact of psoriasis on quality of life. *Br J Dermatol*. 2001;144(Suppl.58):33-6.
- Krueger G, Koo J, Lebwohl M, Menter A, Stern RS, Rolstad T. The impact of psoriasis on quality of life: Results of a 1998 National Psoriasis Foundation patient-membership survey. *Arch Dermatol*. 2001;137:280-4.
- Jenkinson C, Coulter A, Wright L. Short form 36 (SF36) health survey questionnaire: Normative data for adults of working age. *BMJ*. 1993;306:1437-40.
- Lewis VJ, Finlay AY. A critical review of quality-of-life scales for psoriasis. *Dermatol Clin*. 2005;23:707-16.
- Kirby B, Fortune DG, Bhushan M, Chalmers RJ, Griffiths CE. The Salford Psoriasis Index: An holistic measure of psoriasis severity. *Br J Dermatol*. 2000;142:728-32.
- McKenna SP, Cook SA, Whalley D, Doward LC, Richards HL, Griffiths CEM, *et al*. Development of the PSORIQoL, a psoriasis-specific measure of quality of life designed for use in clinical practice and trials. *Br J Dermatol*. 2003;149:323-31.
- Chren MM, Lasek RJ, Quinn LM, Mostow EN, Zyzanski SJ. Skindex, a quality-of-life measure for patients with skin disease: Reliability, validity, and responsiveness. *J Invest Dermatol*. 1996;107:707-13.
- Chren MM, Lasek RJ, Sahay AP, Sands LP. Measurement properties of Skindex-16: A brief quality-of-life measure for patients with skin diseases. *J Cutan Med Surg*. 2001;5:105-10.
- Morgan M, McCreedy R, Simpson J, Hay RJ. Dermatology quality of life scales –a measure of the impact of skin diseases. *Br J Dermatol*. 1997;136:202-6.
- Schäfer T, Staudt A, Ring J. Development of the German Scale for Assessing Quality of Life in Skin Diseases. *Hautarzt*. 2001;52:492-8.
- Chren MM, Lasek RJ, Flocke SA, Zyzanski SJ. Improved discriminative and evaluative capability of a refined version of Skindex, a quality-of-life instrument for patients with skin diseases. *Arch Dermatol*. 1997;133:1433-40.
- Finlay AY, Kelly SE. Psoriasis –an index of disability. *Clin Exp Dermatol*. 1987;12:8-11.
- Gupta MA, Gupta AK. The Psoriasis Life Stress Inventory: A preliminary index of psoriasis-related stress. *Acta Derm Venereol*. 1995;75:240-3.
- Finlay AY, Khan GK. Dermatology Life Quality Index (DLQI) –a simple practical measure for routine clinical use. *Clin Exp Dermatol*. 1994;19:210-6.
- Lewis V, Finlay AY. 10 years experience of the Dermatology Life Quality Index (DLQI). *J Invest Dermatol Symp Proc*. 2004;9:169-80.
- Lewis VJ, Finlay AY. Two decades experience of the Psoriasis Disability Index. *Dermatology (Basel)*. 2005;210:261-8.
- Overview and Links | Dermatology Life Quality Index (DLQI). Fecha de consulta: 8 de febrero de 2012. Disponible en: <http://www.dermatology.org.uk/quality/dlqi/quality-dlqi.html>.
- Jankovic S, Raznatovic M, Marinkovic J, Jankovic J, Kocev N, Tomic-Spiric V, *et al*. Health-related quality of life in patients with psoriasis. *J Cutan Med Surg*. 2011;15:29-36.
- Rakesh SV, D'Souza M, Sahai A. Quality of life in psoriasis: A study from south India. *Indian J Dermatol Venereol Leprol*. 2008;74:600-6.
- Sampogna F, Tabolli S, Söderfeldt B, Axtelius B, Aparo U, Abeni D. Measuring quality of life of patients with different clinical types of psoriasis using the SF-36. *Br J Dermatol*. 2006;154:844-9.
- Abolfotouh MA, Al-Khowailed MS, Suliman WE, Al-Turaif DA, Al-Bluwi E, Al-Kahtani HS. Quality of life in patients with skin diseases in central Saudi Arabia. *Int J Gen Med*. 2012;5:633-42.
- Basra MKA, Fenech R, Gatt RM, Salek MS, Finlay AY. The Dermatology Life Quality Index 1994-2007: A comprehensive review of validation data and clinical results. *Br J Dermatol*. 2008;159:997-1035.
- Tyring S, Gottlieb A, Papp K, Gordon K, Leonardi C, Wang A, *et al*. Etanercept and clinical outcomes, fatigue, and depression in psoriasis: Double-blind placebo-controlled randomized phase III trial. *Lancet*. 2006;367:29-35.
- Asawanonda P, Chingchai A, Torranin P. Targeted UV-B phototherapy for plaque-type psoriasis. *Arch Dermatol*. 2005;141:1542-6.
- Ortonne J-P, Shear N, Shumack S, Henninger E. Impact of efalizumab on patient-reported outcomes in high-need psoriasis patients: Results of the international, randomized, placebo-controlled Phase III Clinical Experience Acquired with Raptiva (CLEAR) trial [NCT00256139]. *BMC Dermatol*. 2005;5:13.
- Krueger GG, Langley RG, Finlay AY, Griffiths CEM, Woolley JM, Lalla D, *et al*. Patient-reported outcomes of psoriasis improvement with etanercept therapy: Results of a randomized phase III trial. *Br J Dermatol*. 2005;153:1192-9.
- Prins M, Krabbe PFM, Swinkels QOJ, De Boo T, van de Kerkhof PCM, van der Valk PGM. The effect of treatment on quality of life in psoriasis patients. *Acta Derm Venereol*. 2005;85:304-10.
- Feldman SR, Gordon KB, Bala M, Evans R, Li S, Dooley LT, *et al*. Infliximab treatment results in significant improvement in the quality of life of patients with severe psoriasis: A double-blind placebo-controlled trial. *Br J Dermatol*. 2005;152:954-60.
- Menter A, Gordon K, Carey W, Hamilton T, Glazer S, Caro I, *et al*. Efficacy and safety observed during 24 weeks of efalizumab therapy in patients with moderate to severe plaque psoriasis. *Arch Dermatol*. 2005;141:31-8.
- Ricardo RR, Rhoa M, Orenberg EK, Li N, Rundle AC, Caro I. Clinical benefits in patients with psoriasis after efalizumab therapy: Clinical trials versus practice. *Cutis*. 2004;74:193-200.
- Gottlieb AB, Evans R, Li S, Dooley LT, Guzzo CA, Baker D, *et al*. Infliximab induction therapy for patients with severe plaque-type psoriasis: A randomized, double-blind, placebo-controlled trial. *J Am Acad Dermatol*. 2004;51:534-42.

35. van de Kerkhof PCM. The impact of a two-compound product containing calcipotriol and betamethasone dipropionate (Daivobet/Dovobet) on the quality of life in patients with psoriasis vulgaris: A randomized controlled trial. *Br J Dermatol.* 2004;151:663-8.
36. Opmeer BC, Heydendaal VM, De Borgie CAJM, Spuls PI, Bossuyt PMM, Bos JD, et al. Costs of treatment in patients with moderate to severe plaque psoriasis: Economic analysis in a randomized controlled comparison of methotrexate and cyclosporine. *Arch Dermatol.* 2004;140:685-90.
37. Fortune DG, Richards HL, Griffiths CEM, Main CJ. Targeting cognitive-behaviour therapy to patients' implicit model of psoriasis: Results from a patient preference controlled trial. *Br J Clin Psychol.* 2004;43:65-82.
38. Feldman SR, Menter A, Koo JY. Improved health-related quality of life following a randomized controlled trial of alefacept treatment in patients with chronic plaque psoriasis. *Br J Dermatol.* 2004;150:317-26.
39. Gordon KB, Papp KA, Hamilton TK, Walicke PA, Dummer W, Li N, et al. Efalizumab for patients with moderate to severe plaque psoriasis: A randomized controlled trial. *JAMA.* 2003;290:3073-80.
40. Gottlieb AB, Matheson RT, Lowe N, Krueger GG, Kang S, Goffe BS, et al. A randomized trial of etanercept as monotherapy for psoriasis. *Arch Dermatol.* 2003;139:1627-1632; discussion 1632.
41. Gordon KB, Vaishnav AK, O'Gorman J, Haney J, Menter A. Treatment of psoriasis with alefacept: Correlation of clinical improvement with reductions of memory T-cell counts. *Arch Dermatol.* 2003;139:1563-70.
42. Bergstrom KG, Arambula K, Kimball AB. Medication formulation affects quality of life: A randomized single-blind study of clobetasol propionate foam 0.05% compared with a combined program of clobetasol cream 0.05% and solution 0.05% for the treatment of psoriasis. *Cutis.* 2003;72:407-11.
43. Leonardi CL, Powers JL, Matheson RT, Goffe BS, Zitnik R, Wang A, et al. Etanercept as monotherapy in patients with psoriasis. *N Engl J Med.* 2003;349:2014-22.
44. Heydendaal VM, Spuls PI, Opmeer BC, De Borgie CAJM, Reitsma JB, Goldschmidt WFM, et al. Methotrexate versus cyclosporine in moderate-to-severe chronic plaque psoriasis. *N Engl J Med.* 2003;349:658-65.
45. Woo WK, McKenna KE. Combination TLo1 ultraviolet B phototherapy and topical calcipotriol for psoriasis: A prospective randomized placebo-controlled clinical trial. *Br J Dermatol.* 2003;149:146-50.
46. Housman TS, Keil KA, Mellen BG, McCarty MA, Fleischer AB Jr, Feldman SR. The use of 0.25% zinc pyrithione spray does not enhance the efficacy of clobetasol propionate 0.05% foam in the treatment of psoriasis. *J Am Acad Dermatol.* 2003;49:79-82.
47. Schiffner R, Schiffner-Rohe J, Gerstenhauer M, Hofstädter F, Landthaler M, Stolz W. Willingness to pay and time trade-off: Sensitive to changes of quality of life in psoriasis patients? *Br J Dermatol.* 2003;148:1153-60.
48. Ortonne J-P. Clinical response to alefacept: Results of a phase 3 study of intramuscular administration of alefacept in patients with chronic plaque psoriasis. *J Eur Acad Dermatol Venereol.* 2003;17(Suppl.2):12-6.
49. Finlay AY, Salek MS, Haney J. Intramuscular alefacept improves health-related quality of life in patients with chronic plaque psoriasis. *Dermatology (Basel).* 2003;206:307-15.
50. Ellis CN, Mordin MM, Adler EY. Effects of alefacept on health-related quality of life in patients with psoriasis: Results from a randomized, placebo-controlled phase II trial. *Am J Clin Dermatol.* 2003;4:131-9.
51. Gradwell C, Thomas KS, English JSC, Williams HC. A randomized controlled trial of nurse follow-up clinics: Do they help patients and do they free up consultants' time? *Br J Dermatol.* 2002;147:513-7.
52. Fortune DG, Richards HL, Kirby B, Bowcock S, Main CJ, Griffiths CEM. A cognitive-behavioural symptom management programme as an adjunct in psoriasis therapy. *Br J Dermatol.* 2002;146:458-65.
53. Touw CR, Hakkaart-van Roijen L, Verboom P, Paul C, Rutten FF, Finlay AY. Quality of life and clinical outcome in psoriasis patients using intermittent cyclosporin. *Br J Dermatol.* 2001;144:967-72.
54. James M. A randomized, double-blind, multicenter trial comparing fluticasone propionate cream, 0.05%, and hydrocortisone-17-butyrate cream, 0.1%, applied twice daily for 4 weeks in the treatment of psoriasis. *Cutis.* 2001;67(Suppl.):2-9.
55. Ho VC, Griffiths CE, Berth-Jones J, Papp KA, Vanaclocha F, Dauden E, et al. Intermittent short courses of cyclosporine microemulsion for the long-term management of psoriasis: A 2-year cohort study. *J Am Acad Dermatol.* 2001;44:643-51.
56. Leonardi CL. Efalizumab: An overview. *J Am Acad Dermatol.* 2003;49(Suppl.):S98-104.
57. Poulin Y, Papp KA, Wasel NR, Andrew R, Fraquelli E, Bernstein G, et al. A Canadian online survey to evaluate awareness and treatment satisfaction in individuals with moderate to severe plaque psoriasis. *Int J Dermatol.* 2010;49:1368-75.
58. Aghaei S, Moradi A, Ardekani GS. Impact of psoriasis on quality of life in Iran. *Indian J Dermatol Venereol Leprol.* 2009;75:220.
59. Zachariae R, Zachariae C, Ibsen H, Mortensen JT, Wulf HC. Dermatology life quality index: Data from Danish inpatients and outpatients. *Acta Derm Venereol.* 2000;80:272-6.
60. Mazzotti E, Barbaranelli C, Picardi A, Abeni D, Pasquini P. Psychometric properties of the Dermatology Life Quality Index (DLQI) in 900 Italian patients with psoriasis. *Acta Derm Venereol.* 2005;85:409-13.
61. Colombo G, Altomare G, Peris K, Martini P, Quarta G, Congedo M, et al. Moderate and severe plaque psoriasis: Cost-of-illness study in Italy. *Ther Clin Risk Manag.* 2008;4:559-68.
62. Reich K, Krüger K, Mössner R, Augustin M. Epidemiology and clinical pattern of psoriatic arthritis in Germany: A prospective interdisciplinary epidemiological study of 1511 patients with plaque-type psoriasis. *Br J Dermatol.* 2009;160:1040-7.
63. Chernyshov PV, Bylatte M. Comparative study of quality of life in patients with psoriasis from Lithuania and Ukraine. *Lik Sprava.* 2010; 7-8:107-11.
64. Sato R, Milligan G, Molta C, Singh A. Health-related quality of life and healthcare resource use in European patients with plaque psoriasis: An association independent of observed disease severity. *Clin Exp Dermatol.* 2011;36:24-8.
65. Bilac C, Ermertcan AT, Bilac DB, Deveci A, Horasan GD. The relationship between symptoms and patient characteristics among psoriasis patients. *Indian J Dermatol Venereol Leprol.* 2009;75:551.
66. Wahl AK, Mørk C, Lillehol BM, Myrdal AM, Helland S, Hanestad BR, et al. Changes in quality of life in persons with eczema and psoriasis after treatment in departments of dermatology. *Acta Derm Venereol.* 2006;86:198-201.

67. Mazzotti E, Picardi A, Sampogna F, Sera F, Pasquini P, Abeni D. Sensitivity of the Dermatology Life Quality Index to clinical change in patients with psoriasis. *Br J Dermatol*. 2003;149:318-22.
68. Lin T-Y, See L-C, Shen Y-M, Liang C-Y, Chang H-N, Lin Y-K. Quality of life in patients with psoriasis in northern Taiwan. *Chang Gung Med J*. 2011;34:186-96.
69. Radtke MA, Reich K, Blome C, Kopp I, Rustenbach SJ, Schäfer I, *et al*. Evaluation of quality of care and guideline-compliant treatment in psoriasis. Development of a new system of quality indicators. *Dermatology (Basel)*. 2009;219:54-8.
70. Nijsten T, Meads DM, De Korte J, Sampogna F, Gelfand JM, Ongenaes K, *et al*. Cross-cultural inequivalence of dermatology-specific health-related quality of life instruments in psoriasis patients. *J Invest Dermatol*. 2007;127:2315-22.
71. Badia X, Mascaró JM, Lozano R. Measuring health-related quality of life in patients with mild to moderate eczema and psoriasis: Clinical validity, reliability and sensitivity to change of the DLQI. The Cavide Research Group. *Br J Dermatol*. 1999;141:698-702.
72. Shikier R, Bresnahan BW, Stone SP, Thompson C, Koo J, Revicki DA. Validity and reliability of patient reported outcomes used in psoriasis: Results from two randomized clinical trials. *Health Qual Life Outcomes*. 2003;1:53.
73. Shikier R, Willian MK, Okun MM, Thompson CS, Revicki DA. The validity and responsiveness of three quality of life measures in the assessment of psoriasis patients: Results of a phase II study. *Health Qual Life Outcomes*. 2006;4:71.
74. Mørk C, Wahl A. Improved quality of life among patients with psoriasis after supervised climate therapy at the Canary Islands. *J Am Acad Dermatol*. 2002;47:314-6.
75. Menter A, Kosinski M, Bresnahan BW, Papp KA, Ware JE Jr. Impact of efalizumab on psoriasis-specific patient-reported outcomes. Results from three randomized, placebo-controlled clinical trials of moderate to severe plaque psoriasis. *J Drugs Dermatol*. 2004;3:27-38.
76. Finlay AY. Current severe psoriasis and the rule of tens. *Br J Dermatol*. 2005;152:861-7.
77. Nichol MB, Margolies JE, Lippa E, Rowe M, Quell J. The application of multiple quality-of-life instruments in individuals with mild-to-moderate psoriasis. *Pharmacoeconomics*. 1996;10:644-53.
78. Sampogna F, Sera F, Abeni D. Measures of clinical severity, quality of life, and psychological distress in patients with psoriasis: A cluster analysis. *J Invest Dermatol*. 2004;122:602-7.
79. McKenna SP, Lebwohl M, Kahler KN. Development of the US PSORIQoL: A psoriasis-specific measure of quality of life. *Int J Dermatol*. 2005;44:462-9.
80. Schmitt JM, Ford DE. Role of depression in quality of life for patients with psoriasis. *Dermatology (Basel)*. 2007;215:17-27.
81. Schmitt J, Heese E, Wozel G, Meurer M. Effectiveness of inpatient treatment on quality of life and clinical disease severity in atopic dermatitis and psoriasis vulgaris –a prospective study. *Dermatology (Basel)*. 2007;214:68-76.
82. Schmid-Ott G, Burchard R, Niederauer HH, Lamprecht F, Künsebeck H-W. Stigmatization and quality of life of patients with psoriasis and atopic dermatitis. *Hautarzt*. 2003;54:852-7.
83. Heinen-Kammerer T, Daniel D, Stratmann L, Rychlik R, Boehncke W-H. Cost-effectiveness of psoriasis therapy with etanercept in Germany. *J Dtsch Dermatol Ges*. 2007;5:762-8.
84. Schöffski O, Augustin M, Prinz J, Rauner K, Schubert E, Sohn S, *et al*. Costs and quality of life in patients with moderate to severe plaque-type psoriasis in Germany: A multi-center study. *J Dtsch Dermatol Ges*. 2007;5:209-18.
85. Augustin M, Zschocke I, Lange S, Seidenglanz K, Amon U. Quality of life in skin diseases: Methodological and practical comparison of different quality of life questionnaires in psoriasis and atopic dermatitis. *Hautarzt*. 1999;50:715-22.
86. Antoniou C, Stefanaki I, Stratigos A, Avgerinou G, Stavropoulos P, Potouridou I, *et al*. The Greek experience with efalizumab in psoriasis from a University Dermatologic Hospital. *Br J Dermatol*. 2007;156(Suppl.2):12-6.
87. Sampogna F, Gisondi P, Tabolli S, Abeni D. Impairment of sexual life in patients with psoriasis. *Dermatology (Basel)*. 2007;214:144-50.
88. De Felice C, Mazzotta A, Esposito M, Bianchi L, Chimenti S. High-dose initiation of etanercept in psoriatic arthritis and plaque psoriasis: Efficacy, safety and impact on patients' quality of life. *J Dermatolog Treat*. 2006;17:355-8.
89. Papoutsaki M, Chimenti M-S, Costanzo A, Talamonti M, Zangrilli A, Giunta A, *et al*. Adalimumab for severe psoriasis and psoriatic arthritis: An open-label study in 30 patients previously treated with other biologics. *J Am Acad Dermatol*. 2007;57:269-75.
90. Asawanonda P, Nateetongrungsak Y. Methotrexate plus narrow-band UVB phototherapy versus narrowband UVB phototherapy alone in the treatment of plaque-type psoriasis: A randomized, placebo-controlled study. *J Am Acad Dermatol*. 2006;54:1013-8.
91. Woolacott N, Hawkins N, Mason A, Kainth A, Khadjesari Z, Vergel YB, *et al*. Etanercept and efalizumab for the treatment of psoriasis: A systematic review. *Health Technol Assess*. 2006;10:1-233, i-iv.
92. Salim A, Tan E, Ilchysyn A, Berth-Jones J. Folic acid supplementation during treatment of psoriasis with methotrexate: A randomized, double-blind, placebo-controlled trial. *Br J Dermatol*. 2006;154:1169-74.
93. Smith CH, Jackson K, Bashir SJ, Pérez A, Chew AL, Powell AM, *et al*. Infliximab for severe, treatment-resistant psoriasis: A prospective, open-label study. *Br J Dermatol*. 2006;155:160-9.
94. Vensel E, Hilley T, Trent J, Taylor JR, Kirsner RS, Kerdel FA, *et al*. Sustained improvement of the quality of life of patients with psoriasis after hospitalization. *J Am Acad Dermatol*. 2000;43:858-60.
95. Gottlieb AB, Mease PJ, Mark Jackson J, Eisen D, Amy Xia H, Asare C, *et al*. Clinical characteristics of psoriatic arthritis and psoriasis in dermatologists' offices. *J Dermatolog Treat*. 2006;17:279-87.
96. Katugampola RP, Hongbo Y, Finlay AY. Clinical management decisions are related to the impact of psoriasis on patient-rated quality of life. *Br J Dermatol*. 2005;152:1256-62.
97. Wahl AK, Mørk C, Hanestad BR, Helland S. Coping with exacerbation in psoriasis and eczema prior to admission in a dermatological ward. *Eur J Dermatol*. 2006;16:271-5.
98. Uttjek M, Dufåker M, Nygren L, Stenberg B. Determinants of quality of life in a psoriasis population in northern Sweden. *Acta Derm Venereol*. 2004;84:37-43.
99. Zaghloul SS, Goodfield MJD. Objective assessment of compliance with psoriasis treatment. *Arch Dermatol*. 2004;140:408-14.
100. Eghlileb AM, Davies EEG, Finlay AY. Psoriasis has a major secondary impact on the lives of family members and partners. *Br J Dermatol*. 2007;156:1245-50.
101. Türel Ermertcan A, Temelta G, Devci A, Dinç G, Güler HB, Öztürkcan S. Sexual dysfunction in patients with psoriasis. *J Dermatol*. 2006;33:772-8.
102. Al-Mazeedi K, El-Shazly M, Al-Ajmi HS. Impact of psoriasis on quality of life in Kuwait. *Int J Dermatol*. 2006;45:418-24.

103. Sampogna F, Chren MM, Melchi CF, Pasquini P, Tabolli S, Abeni D. Age, gender, quality of life and psychological distress in patients hospitalized with psoriasis. *Br J Dermatol*. 2006;154:325-31.
104. De Jager MEA, De Jong EMGJ, van der Kerkhof PCM, Evers AWM, Seyger MMB. An inpatient comparison of quality of life in psoriasis in childhood and adulthood. *J Eur Acad Dermatol Venereol*. 2011;25:828-31.
105. Meyer N, Paul C, Feneron D, Bardoulat I, Thiriet C, Camara C, et al. Psoriasis: An epidemiological evaluation of disease burden in 590 patients. *J Eur Acad Dermatol Venereol*. 2010;24:1075-82.
106. Schmitt JM, Ford DE. Work limitations and productivity loss are associated with health-related quality of life but not with clinical severity in patients with psoriasis. *Dermatology (Basel)*. 2006;213:102-10.
107. Augustin M, Krüger K, Radtke MA, Schwippel I, Reich K. Disease severity, quality of life and health care in plaque-type psoriasis: A multicenter cross-sectional study in Germany. *Dermatology (Basel)*. 2008;216:366-72.
108. Augustin M, Reich K, Reich C, Purwins S, J Rustenbach J, Schäfer I, et al. Quality of psoriasis care in Germany –results of the national study PsoHealth 2007. *J Dtsch Dermatol Ges*. 2008;6:640-5.
109. Meeuwis KAP, De Hullu JA, van de Nieuwenhof HP, Evers AWM, Massuger LFAG, van de Kerkhof PCM, et al. Quality of life and sexual health in patients with genital psoriasis. *Br J Dermatol*. 2011;164:1247-55.
110. Lundberg L, Johannesson M, Silverdahl M, Hermansson C, Lindberg M. Health-related quality of life in patients with psoriasis and atopic dermatitis measured with SF-36, DLQI and a subjective measure of disease activity. *Acta Derm Venereol*. 2000;80:430-4.
111. Schäfer T, Staudt A, Ring J. German instrument for the assessment of quality of life in skin diseases (DIELH). Internal consistency, reliability, convergent and discriminant validity and responsiveness. *Hautarzt*. 2001;52:624-8.
112. Anderson RT, Rajagopalan R. Development and validation of a quality of life instrument for cutaneous diseases. *J Am Acad Dermatol*. 1997;37:41-50.
113. Finlay AY, Kelly SE. Psoriasis –an index of disability. *Clin Exp Dermatol*. 1987;12:8-11.
114. Finlay AY, Coles EC. The effect of severe psoriasis on the quality of life of 369 patients. *Br J Dermatol*. 1995;132:236-44.
115. Both H, Essink-Bot M-L, Busschbach J, Nijsten T. Critical review of generic and dermatology-specific health-related quality of life instruments. *J Invest Dermatol*. 2007;127:2726-39.
116. Bronsard V, Paul C, Prey S, Puzenat E, Gourraud P-A, Aractingi S, et al. What are the best outcome measures for assessing quality of life in plaque type psoriasis? A systematic review of the literature. *J Eur Acad Dermatol Venereol*. 2010;24(Suppl.2):17-22.

Cierre parcial con sutura subcuticular continua y cicatrización por segunda intención: una técnica útil en cirugía dermatológica

Partial closure with purse string suture and healing by secondary intention: A useful technique in dermatologic surgery

Germán Montes¹, Lucía van den Enden², Consuelo Vélez³

1. Médico, residente de Dermatología, Facultad de Ciencias para la Salud, Universidad de Caldas, Manizales, Colombia
2. Médica dermatóloga; docente, posgrado en Dermatología, Universidad de Caldas, Manizales, Colombia
3. Enfermera epidemióloga, Ph. D. en Salud Pública; docente asociada, Facultad de Ciencias para la Salud, Universidad de Caldas, Manizales, Colombia

Resumen

La resección de lesiones cutáneas generalmente resulta en defectos ovales o redondos con varias opciones para su reparación. El cierre parcial con sutura subcuticular continua es una técnica que, sumada a la cicatrización por segunda intención, permite excelentes resultados cosméticos y funcionales. La integración de estas dos técnicas le permite al dermatólogo contar con una excelente herramienta de bajo costo, de fácil acceso y con una baja tasa de complicaciones.

Objetivo. Caracterizar y promover el uso de esta técnica quirúrgica en la cirugía dermatológica, resaltando sus ventajas y resultados.

Materiales y métodos. Se llevó a cabo un estudio de serie de casos de lesiones dermatológicas que requerían manejo quirúrgico, cuyas características no permitieron su cierre primario y que reunían características para la aplicación de esta técnica. Se incluyeron pacientes de la consulta del posgrado de Dermatología de la Universidad de Caldas, de julio de 2011 a enero de 2013.

Resultados. Se intervinieron 16 casos con defectos quirúrgicos cerrados mediante sutura subcuticular continua y cicatrización por segunda intención. El aspecto final de la cicatriz se clasificó entre bueno y excelente, y el tamaño de la cicatriz en todos los casos fue menor al del defecto quirúrgico inicial; no se presentaron eventos adversos de importancia.

Conclusión. Aunque en cirugía dermatológica hay una variedad de opciones reconstructivas, en muchos casos, la opción más simple puede brindar los mejores resultados. La combinación de estas dos técnicas se convierte en una herramienta eficaz para el dermatólogo.

PALABRAS CLAVE: sutura subcuticular continua, bolsa de tabaco, jareta, cicatrización por segunda intención, cirugía dermatológica.

Correspondencia:

Germán Montes

Email:

gamon23@hotmail.com

Recibido: 30 septiembre de 2013.

Aceptado: 30 de octubre de 2013.

No se reportan conflictos de intereses.

Summary

Resection of skin lesions usually results in round or oval defects with various options for repair. Partial closure with subcuticular suture is a technique that combined with healing by secondary intention, creates excellent cosmetic and functional results. Integration of these two techniques allows the dermatologist to have an excellent and inexpensive therapeutic tool, easily accessible and with a low complications rate.

Objective: To characterize and promote the use of this surgical technique in dermatological surgery, highlighting its benefits and results.

Materials and methods: A series of cases of skin lesions that required surgical management is presented, whose characteristics did not allow primary closure and features to meet the application of this technique. Patients were evaluated at University of Caldas, between July 2011 and January 2013.

Results: We report 16 cases with surgical defects closed using subcuticular continuous suture and healing by secondary intention. The final appearance of the scar was rated good to excellent, and the size of the scar in all cases was less than the initial surgical defect; there were no significant adverse events.

Conclusion: Although in dermatological surgery there are many reconstructive options in many cases the simplest option can provide the best and most consistent results. The combination of these two techniques becomes an effective tool for dermatologists.

Keywords: Continuous subcuticular suture, snuff bag, purse, healing by second intention, dermatologic surgery.

Introducción

La extirpación quirúrgica de lesiones cutáneas benignas o malignas frecuentemente resulta en defectos de forma redonda u oval¹. Usualmente hay cuatro opciones para tratar la herida resultante: cicatrización por segunda intención, cierre primario, rotación de un colgajo o injerto de piel^{1,2}.

El cierre de una herida quirúrgica puede ser complejo, dependiendo esencialmente de la localización anatómica y del tamaño de la herida resultante³. La forma de la herida y su profundidad, el tipo de tumor resecado, al igual que el estado de salud del paciente y su habilidad para los cuidados posoperatorios, también influyen en la opción de tratamiento escogido⁴.

El cierre primario tiene limitaciones para defectos grandes, especialmente si el tejido tiene pobre laxitud que limite la aproximación de los bordes⁵. El injerto autólogo de piel implica una zona donante, produciendo una nueva herida quirúrgica a distancia, y un colgajo implica una desestructuración anatómica regional³.

En los casos de resección de tumores, el riesgo de recurrencia debe influir sobre la opción de reparación o posiblemente retardar la reparación definitiva. Si el riesgo de recurrencia o de tumor residual es considerable, los cierres como los injertos de espesor total y los colgajos, pueden poner en peligro la vigilancia del área y retrasar su diagnóstico. En tal situación, la cicatrización por segunda intención o el injerto de espesor parcial, pueden reducir el riesgo de enmascarar un tumor residual y permiten el seguimiento visual del sitio⁴.

Este proyecto de investigación pretendía caracterizar y promover el uso de esta técnica quirúrgica en el campo de la cirugía dermatológica, resaltando sus ventajas y evidenciando sus excelentes resultados.

Materiales y métodos

Se llevó a cabo un estudio de serie de casos en el cual se incluyeron pacientes con lesiones dermatológicas que requirieran manejo quirúrgico, cuyas características no permitían el cierre primario de la herida y que reunían las características ideales para la aplicación de esta técnica quirúrgica. Se incluyeron los pacientes evaluados en una de las consultas del posgrado de Dermatología de la Universidad de Caldas, en el período de julio de 2011 a enero de 2013.

Una vez hecha la escisión de la lesión, se utilizó la sutura en bolsa de tabaco, iniciándola y finalizándola externamente a medio centímetro del borde de la herida (**FIGURA 1**).

A cada paciente se le explicaron los riesgos y beneficios de la técnica, y los cuidados posoperatorios necesarios, que incluían curaciones cada tres días con ungüento antibiótico y su oclusión permanente con gasa con vaselina, hasta el retiro de la sutura en la segunda o la tercera semana. Se diligenció un formato de consentimiento informado, en el que se autorizaba su participación en el estudio y la toma de fotografías clínicas.

Se analizaron edad, sexo, diagnóstico, localización de la lesión, tamaño del defecto quirúrgico antes de la su-

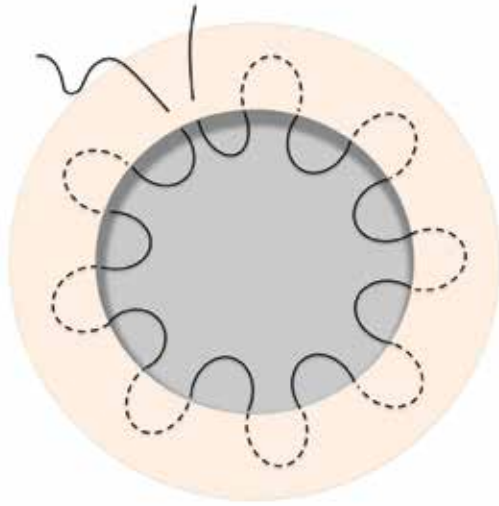


FIGURA 1. Sutura subcuticular que se inicia y se termina en la epidermis.

tura y después de ella, porcentaje de disminución del defecto, complicaciones, sutura utilizada y el nivel de satisfacción del paciente. Se analizaron las diferentes variables estadísticas mediante el SPSS 15.00 con licencia para su uso por la Universidad de Caldas.

Este estudio contó con la aprobación del Comité de Bioética de la Facultad de Ciencias para la Salud de la Universidad de Caldas, Manizales.

Resultados

Se incluyeron 16 pacientes con lesiones dermatológicas que podían tratarse quirúrgicamente, 6 mujeres y 10 hombres, con una edad promedio de $66 \pm 17,7$ años en ambos sexos; el paciente de menor edad tenía 25 años y, el mayor, 93 años.

El 50 % de los casos correspondió a carcinomas basocelulares, 25 % a queratoacantoma, 12,5 % a melanoma, 6,3 % a carcinoma escamocelular y 6,3 % a nevus melanocítico congénito.

En cuanto a la localización, 9 lesiones (56,3 %) se ubicaban en la región facial, 6 (37,5 %) en el tronco y 1 (6,3%) en miembros superiores. Luego de la resección, la forma del defecto quirúrgico resultante fue ovalada en 8 casos (50 %) y redonda en los restantes 8 (50 %).

El área promedio del defecto quirúrgico inicial (antes del cierre parcial con jareta) fue de $649,43 \pm 562,2$ mm²; el defecto de menor tamaño tenía un área de 78,54 mm² y, el mayor, una de 2.023,19 mm².

El área promedio del defecto quirúrgico después de la sutura fue de $113,92 \pm 107,1$ mm², con un promedio de disminución del defecto quirúrgico del 81,5 %. En áreas de piel de mayor laxitud se obtuvo un porcentaje de reducción del defecto quirúrgico hasta de 94,83 % y, en sitios anatómicos de menor laxitud cutánea, hasta de 66,29 %.

En todos los casos se utilizó sutura de monofilamento de tipo polipropileno con diámetros entre 3-0 y 5-0, a criterio del dermatólogo tratante según el tamaño del defecto y la laxitud cutánea del sitio anatómico en tratamiento. Se usó sutura 3-0 en 6 pacientes (37,3 %), sutura 4-0 en 6 (37,3 %) y sutura 5-0 en 4 (25 %).

En el 87,5 % de los casos (14) no se presentaron eventos adversos, en uno (6,3 %) se confirmó por estudio anatómo-patológico la persistencia tumoral en el margen profundo (queratoacantoma) y en otro (6,3 %) hubo dehiscencia de sutura después de un esfuerzo físico realizado por el paciente (melanoma en el dorso).

El nivel de satisfacción del paciente con el procedimiento y el resultado final fue calificado como bueno en 10 casos (62,5 %) y como excelente en 8 casos (37,5 %).

En las **FIGURAS 2 Y 3** se presentan dos casos representativos.

Discusión

La sutura subcuticular continua, bolsa de tabaco o jareta recibe en inglés el nombre de *purse string suture*, que hace referencia a una bolsa portamonedas y al cordel que la cierra⁶ (**FIGURA 4**). Su objetivo básico es el reclutamiento de la piel desde todo el diámetro de la lesión para disminuir su tamaño. El defecto residual puede ser reparado con un injerto o dejarse para cicatrización por segunda intención^{7,8}.

Fue introducida por primera vez en la reconstrucción facial para reducir la superficie de la herida como un complemento al injerto de piel de espesor total⁹. Su uso original, a principios de la década de 1950, se le atribuye a Bradford Cannon, quien utilizó la técnica después de la extirpación de un quiste sebáceo malar. Él también enseñó este método a los residentes y estudiantes de medicina de *Harvard University* en el Servicio de Cirugía Plástica del *Massachusetts General Hospital*¹⁰.

Peled, *et al.*, fueron los primeros en describir la sutura en bolsa de tabaco en la cirugía reconstructiva de cáncer de cabeza y cuello⁷. En 1992, Brady, *et al.*, presentaron el cierre con sutura en bolsa de tabaco en la literatura dermatológica, como complemento del injerto de piel de espesor total en la reconstrucción facial tras la cirugía micrográfica de Mohs^{6,7}. Cuatro años más tarde, Greenbaum y Radonich ampliaron la utilidad de esta técnica mediante la introducción de la idea de que el cierre en bolsa de tabaco puede ser utilizado como un

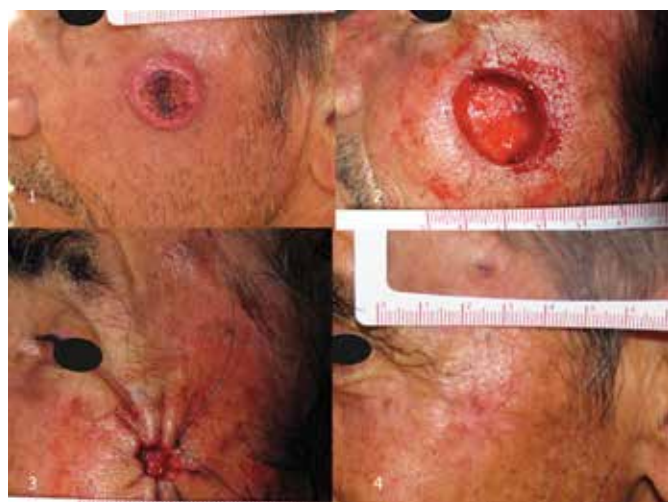

Figura 2. Queratoacantoma; sutura utilizada: polipropileno 4-o. A. Lesión clínica; B. Defecto quirúrgico; C. Defecto suturado; D. Aspecto a las 8 semanas.

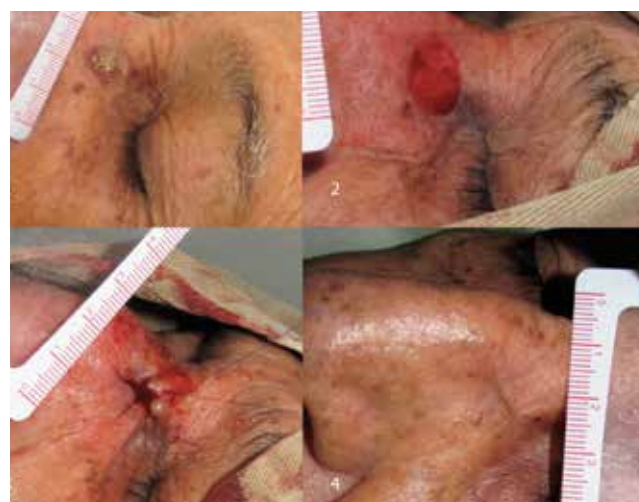

Figura 3. Carcinoma escamocelular; sutura utilizada: polipropileno 5-o. A. Lesión clínica; B. Defecto quirúrgico; C. Defecto suturado; D. Aspecto a las 10 semanas.

procedimiento independiente para el cierre de defectos redondos y ovalados^{4,5}.

Se han descrito varios métodos para la colocación de la sutura, como la versión completamente subcuticular y otra que se inicia y finaliza externamente, a medio centímetro del borde de la herida –utilizada en este estudio–. Otra opción es la combinada con bucles de escape ubicados a las 3, 6, 9 y 12 de las posiciones de las agujas reloj, que permiten un retiro más fácil de los puntos^{4,11}.

Esta sutura reduce el tamaño de la herida entre 53 y 89%, dependiendo del tamaño^{12,13}. Brady, *et al.*, reportaron una reducción promedio del defecto de 53 % (30-89 %) ¹⁴. En nuestro estudio, el porcentaje promedio de disminución del defecto fue de 81,5 %.

El nudo determina el área final que, aunque aparentemente simple, es un componente crucial del resultado con respecto a la contracción del tejido. Este nudo se puede ejecutar fácilmente en tejidos laxos, pero puede ser complejo por la resistencia ofrecida en tejidos más densos^{12,15}.

La duración recomendada de la sutura varía. La mayoría de investigadores la retiran después de tres a cuatro semanas^{11,13}. En el presente estudio, la sutura se retiró entre la segunda y la tercera semana. Se prefieren suturas no absorbibles y de monofilamento, pues disminuyen el arrastre del tejido, tienen mayor facilidad para anudarse, disminuyen el riesgo teórico de ser nido de infecciones y su remoción es más fácil por ser más res-

baladizas¹³. En el presente estudio se utilizó sutura de monofilamento, de tipo polipropileno.

La extensibilidad y la laxitud de la piel son propiedades que permiten el uso de la técnica de sutura en bolsa de tabaco, que inicialmente provoca una considerable distorsión de la piel, y una gradual y sostenida mejoría estética¹³.

Esta sutura es útil cuando se desean resultados cosméticos superiores, puesto que no penetra la epidermis a lo largo de la longitud de la herida. Clásicamente, sólo se perfora la superficie de la piel al principio y al final de la sutura¹⁶. Se ha utilizado en diferentes especialidades médicas¹⁷. El principio permanece sin cambios, a pesar de sus diversas aplicaciones, desde mamoplastia reductora y mastopexia dérmica, cateterismos y técnicas endoscópicas, hasta cierre de fistulas uretrales y reparación de hernias umbilicales⁶. También se ha utilizado para mejorar o crear pezones en casos de pezón invertido o pobremente definido¹⁸.

Es un método eficaz por razones de peso. El avance centripeto de la piel disminuye el diámetro de la herida, disminuyendo enormemente el área que tiene que sanar. La formación de hematomas es casi inexistente, ya que la abertura central sirve como portal para el drenaje². Además, alcanza una adecuada hemostasia pues la sutura no sólo comprime los vasos en la dermis reticular, sino también los pequeños vasos presentes en la dermis papilar¹⁸.

Teóricamente, disminuye el potencial de infección



FIGURA 4. Bolsa portamonedas.

por el menor tamaño de la herida abierta y un menor tiempo de cicatrización en comparación con la cicatriz mayor en un cierre por segunda intención¹⁹. Con esta sutura ocurre una mínima distorsión de las estructuras adyacentes por razones geométricas, pues la tensión se aplica a lo largo de múltiples líneas radiales con un patrón de distribución concéntrica, en lugar de la tensión aplicada a lo largo de un eje perpendicular a la línea de la herida²⁰. El calibre de las suturas empleadas varía de 6-0 a 1-0, dependiendo del área de piel, pero usualmente se emplean las de mayores diámetros¹³. Nosotros empleamos calibres 3-0, 4-0 y 5-0.

En dermatología, los defectos quirúrgicos circulares secundarios a la cirugía micrográfica de Mohs, son especialmente adecuados para esta técnica¹². Se ha utilizado en lesiones de cabeza y cuello para disminuir el diámetro del defecto quirúrgico y la posterior colocación de injertos cutáneos de espesor total, permitiendo la utilización de un injerto de menor tamaño, sin ejercer una mayor tensión²¹.

La sutura en bolsa de tabaco tiene varias ventajas:

1. Es una técnica simple, de fácil aprendizaje, rápida y de bajo costo.
2. Minimiza la cicatriz.
3. Es un cierre temporal útil en espera de un diagnóstico histológico definitivo.
4. Produce un excelente resultado cosmético y funcional en heridas seleccionadas, especialmente en áreas cóncavas y de piel laxa.

5. No se forman hematomas por la abertura central del defecto y por la hemostasia que produce la tensión sobre los bordes.
6. A diferencia de los injertos, evita la necesidad de una segunda herida quirúrgica del sitio donante y sus posibles efectos.
7. No tiene el riesgo de necrosis de los colgajos.
8. Es útil en piel atrófica.
9. Minimiza el número de pasos de aguja requeridos para el cierre en pacientes con enfermedades transmitidas mediante la sangre.
10. El retiro de la sutura es relativamente asintomático, pues sólo requiere el corte de un punto.
11. Es ideal en pacientes que desean continuar un estilo de vida activo durante el periodo posoperatorio.
12. Es adecuado para pacientes que reciben anticoagulantes o antiagregantes plaquetarios.
13. Es ideal para el manejo conservador de grandes heridas quirúrgicas que, de otra manera, requerirían injertos o colgajos para cerrar el defecto.

La principal desventaja de este método es la aceptación por el paciente, quien necesita ser preparado para la distorsión inicial, la tensión experimentada durante las primeras semanas y el largo tiempo que debe permanecer la sutura (dos a cuatro semanas); sin embargo, la satisfacción del paciente con el resultado final es generalmente muy grande, especialmente cuando se trata de grandes defectos en la cara^{22,23}. En este estudio el nivel de satisfacción del paciente con el procedimiento y el resultado final fue calificado entre bueno y excelente. En el cuero cabelludo, si se cierra con mucha tensión, puede presentar una tasa considerable de alopecia²⁴.

En conclusión, es una técnica de fácil ejecución, que permite tratar heridas de gran tamaño²⁵. El tiempo operatorio es ostensiblemente menor que el empleado en un cierre con injerto o colgajo. Puede practicarse con anestesia local en la mayoría de los pacientes, lo cual reduce los costos. Permite ver con anticipación las posibles recidivas tumorales locales, al no ejercer un efecto tapadera en la zona tratada³. En cirugía, el método ideal de reparación es aquel que minimiza la morbilidad y maximiza el resultado cosmético para el paciente²⁶. En principio, la cirugía dermatológica antepone, en su medida y circunstancia, el resultado curativo al cosmético, pero evidentemente también tiene que ofrecer unos resultados cosméticos aceptables por un imperativo social²². La cicatriz inicial es casi circular; posteriormente, luego de un período de semanas o meses, se orienta a lo largo de las líneas de tensión de la piel y es típicamente más corta que el defecto original. Las

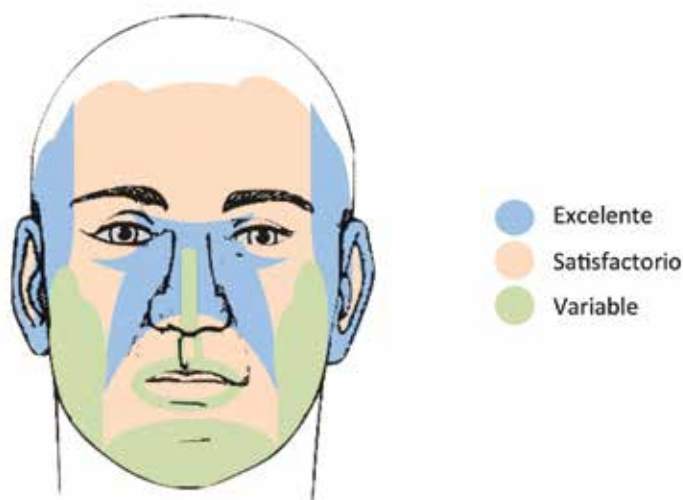


FIGURA 5. Resultados cosméticos de la cicatrización por segunda intención según el sitio anatómico.

heridas suelen curarse con excelentes resultados estéticos y funcionales, con cicatrices finales más cortas que la herida original¹³.

Cicatrización por segunda intención

El proceso de cicatrización se compone de una serie de eventos complicados y coordinados que tienen como objetivo la reconstrucción estructural y funcional del defecto²⁷. Se han identificado fases como la inflamatoria, la de proliferación y la de remodelado tisular, las cuales se separan con fines académicos, ya que en realidad funcionan simultáneamente para la reparación de la herida²⁸.

En la era actual de técnicas de reconstrucción, elegantes y elaboradas, la curación por segunda intención a menudo se considera sólo como un último recurso o una modalidad reconstructiva no deseada²⁶. Es una opción bien conocida en cirugía dermatológica y erróneamente se considera un método al que solamente recurren los cirujanos poco avanzados³.

La versatilidad de la curación espontánea se ha hecho evidente cuando se emplea para curar heridas que presentan complicaciones por infección, dehiscencia de sutura, necrosis del colgajo o pérdida del injerto¹⁸. Aunque hay disponibles varias opciones reconstructivas, en muchos casos, la opción más simple puede proveer los mejores resultados²⁹.

En la extirpación de tumores mediante la cirugía de Mohs, por necesidad, a casi todas las heridas se les permite la cicatrización por segunda intención²⁶. Esta cicatrización se produce por la contracción de la herida y su

reepitelización. En la contracción, los bordes de la herida se unen, como resultado del movimiento centrípeto de la piel adyacente no lesionada hacia el centro del defecto. Es un fenómeno fundamental que produce una cicatriz mucho más pequeña que el defecto original^{29,30}.

En circunstancias seleccionadas apropiadamente, la cicatrización por segunda intención ofrece un resultado funcional y cosmético igual o superior al alcanzado por medio de injertos y colgajos. Este eficiente y costo-efectivo método permite una óptima vigilancia de la herida, un bajo rango de complicaciones y evita complejos procedimientos en pacientes frágiles²⁹. Puede ser el tratamiento de elección en pacientes ancianos, en los que de otra manera habría necesidad de un injerto de piel^{31,32}.

Zitelli publicó en 1983 una completa revisión de los defectos faciales manejados con cicatrización por segunda intención, la cual se ha convertido en el artículo más citado en la literatura dermatológica por los defensores de este tipo de cierre quirúrgico. La ubicación es un factor pronóstico importante del resultado estético, debido a las diferencias regionales en la contracción de las heridas³⁰. En general, las heridas en superficies cóncavas sanan con cicatrices casi imperceptibles, mientras que en las convexas sanan en forma más variable^{26,27}.

Las heridas en las concavidades de la nariz (ala y pliegues nasolabiales), ojo (canto medial, párpado inferior), oreja (concha, fosa triangular) y la sien, sanan con excelentes resultados (**FIGURA 5**).

Agradecimientos

A mi maestra Lucía van den Enden, por su confianza e incondicional apoyo.

Referencias

- Greenbaum S, Radonich M. The purse-string closure. *Dermatol Surg.* 1996;22:1054-6.
- Sabatino C, Greenbaum S. Modified purse-string closure for reconstruction of moderate/large surgical defects of the face. *Dermatol Surg.* 1999;25:215-20.
- Vilalta A, Moreno G, Vidal L. Cierre de las heridas quirúrgicas mediante plicatura con aproximación forzada. *Piel.* 2001;16:133-40.
- Cordoro K, Russell M. Minimally invasive options for cutaneous defects: Secondary intention healing, partial closure, and skin grafts. *Facial Plast Surg Clin North Am.* 2005;13:215-30.
- Kawika N, Greenbaum S. Revisiting the purse-string closure: Some new methods and modifications. *Dermatol Surg.* 2003;29:672-6.
- Artola J, Manrique P, Bilbao I. Biopsia mediante cierre en bolsa de tabaco presuturada de lesiones umbilicales neonatales. *Piel.* 2005;20:425-7.
- Patel K, Telfer M, Southee R. A "round block" purse-string suture in facial reconstruction after operations for skin cancer surgery. *Br J Oral Maxillofacial Surg.* 2003;41:151-6.
- Pipitone M, Gloster H. Repair of the alar groove with combination partial primary closure and second-intention healing. *Dermatol Surg.* 2005;31:608-9.
- Cruz A, Campbell R, Perlis C, Dufresne R. Double purse-string closure for scalp and extremity wounds. *Dermatol Surg.* 2007;33:369-73.
- Cohen P, Martinelli P, Schulze K, Nelson B. The purse-string suture revisited: A useful technique for the closure of cutaneous surgical wounds. *Int J Dermatol.* 2007;46:341-7.
- Hoffman A, Lander J, Lee P. Modification of the purse-string closure for large defects of the extremities. *Dermatol Surg.* 2007;34:243-5.
- Marquart J, Lawrence N. The purse-string lockdown. *Dermatol Surg.* 2009;35:853-5.
- Zhu J, Wu X, Lu Z, Cai S, Zheng M. Purse-string suture for round and oval defects: A useful technique in dermatologic surgery. *J Cutaneous Med Surg.* 2012;16:11-7.
- Romiti R, Randle H. Complete closure by purse-string suture after Mohs micrographic surgery on thin, sun-damaged skin. *Dermatol Surg.* 2002;28:1070-2.
- Vujevich J, Obagi S. Repair of partial earlobe cleft using a "purse-string" repair. *Dermatol Surg.* 2006;32:969-71.
- Adams B, Anwar J, Wrone D, Alam M. Techniques for cutaneous sutured closures: Variants and indications. *Semin Cutan Med Surg.* 2003;22:306-16.
- Brady J, Grande D, Katz A. The purse-string suture in facial reconstruction. *J Dermatol Surg Oncol.* 1992;18:812-6.
- Cohen P, Martinelli P, Schulze K, Nelson B. The cuticular purse string suture: A modified purse string suture for the partial closure of round postoperative wounds. *Int J Dermatol.* 2007;46:746-53.
- Romaní J, Yébenes M. Repair of surgical defects of the nasal pyramid. *Actas Dermosifiliogr.* 2007;98:302-11.
- Baraldini V, Coletti M, Cigognetti F, Vercellio G. Haemostatic squeezing and purse-string sutures: Optimizing surgical techniques for early excision of critical infantile haemangiomas optimizing surgical techniques for early excision of critical infantile haemangiomas. *J Pediatr Surg.* 2007;42:381-5.
- Mather K, Harrington A, Montemarano A, Farley M. Surgical pearl: Purse string suture in the management of poorly delineated melanomas. *J Am Acad Dermatol.* 1998;38:99-101.
- Tremolada C, Blandini D, Beretta M, Mascetti M. The "round block" purse-string suture: A simple method to close skin defects with minimal scarring. *Plast Reconstr Surg.* 1997;100:126-31.
- Marquez T, Christoforidis D, Anasooya A, Madoff R, Rothenberger D. Wound infection following stoma takedown: Primary skin closure versus subcuticular purse-string suture. *World J Surg.* 2010;34:2877-82.
- Kontos A, Ozog M. Use of purse-string suture technique in closure of flesh tunnel defects of the bilateral earlobes. *Dermatol Surg.* 2006;32:1070-1.
- Vlahovic A, Simic R, Kravijanac D. Circular excision and purse-string suture technique in the management of facial hemangiomas. *Int J Pediatr Otorhinolaryngol.* 2007;71:1311-5.
- van der Eerden P, Lohuis P, Hart A, Mulder W, Vuyk H. Secondary intention healing after excision of non melanoma skin cancer of the head and neck. *Plast Reconstr Surg.* 2008;122:1747-.
- Rivera A, Spencer J. Clinical aspects of full-thickness wound healing. *Clin Dermatol.* 2007;25:39-48.
- Benavides J. Reparación de heridas cutáneas, *Rev Asoc Col Dermatol.* 2008;16:29-35.
- Neuhaus I, Yu S. Second-intention healing of nasal alar defects. *Dermatol Surg.* 2011; Vol.101-6.
- Mott K, Clark D, Sue L. Regional Variation in wound contraction of Mohs surgery defects allowed to heal by second intention. *Dermatol Surg.* 2003;29:712-22.
- Fife D, Alam M. Alternative techniques for reduction of scar length during staged excision. *J Am Acad Dermatol.* 2011;65:811-8.
- Primary Care Dermatology Society. Skin Surgery Guidelines, 2007. Fecha de consulta: Oct.8 de 2012; Disponible en: http://www.pcds.org.uk/images/downloads/skin_surgery_guidelines.pdf.

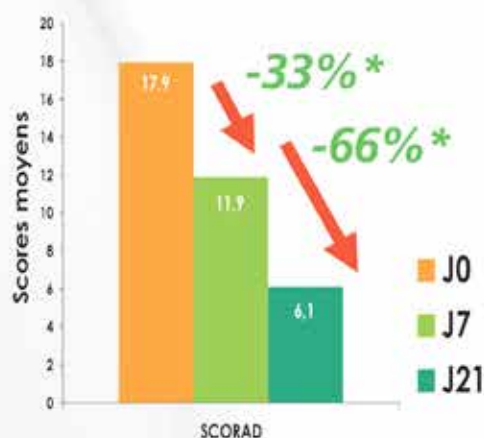EXOMEGA

AUX PLANTULES D'AVOINE RHEALBA®

Evolución significativa del Scord bajo el efecto de Exomega Crema

Eficacia Exomega Crema N=51

- Disminución significativa del Scord a D7 del 33% y a D21 del 66%
 - Disminución significativa del PO Scord a D7 y D21 (1,2)
 - Aumento significativo del IH de + 21%
- Eficacia percibida: suavidad, nutrición, alivio



EXTRACTO DE PLÁNTULAS
DE AVENA RHEALBA®
0% Proteínas

FILAXERINA®
Patente Aderma

VITAMINA B3
Restaura la barrera cutánea

Referencias: (1) Presentando una DA según los criterios de Hanifin y Rajka con Scord entre 10 y 25 y Xerosis > 0 = 1. Hanifin JM, Rajka G. Diagnostic features of atopic eczema Dermatol Venereol (Stockh). 1980; 92: 44-712. Kunz B, Qirine AP, Labroze L, Scatder JF, Ring J, Takeda A. Clinical validation and guidelines for the SCORAD index: consensus report of the European Task Force on Atopic Dermatitis. Dermatology. 1997; 195:10-9. Suspensión en caso de irritación o alergia. Exomega crema. Registro sanitario: NSCO136-10 CO.

A-DERMA
AVOINE RHEALBA®

distribuido por
percursos.com
595 8460 Bld • 018000 912 246 Nol

Solares Avène

LLEGÓ **TOQUE SECO**, EL NUEVO PROTECTOR SOLAR QUE **SÓLO LO NOTA EL SOL**

INNOVACIÓN

TOQUE SECO

ACABADO ATERCIOPELADO

EMULSIÓN Y COLOR



SIN efecto blanco, perfume, parabenos, alcohol, silicona.

EAU THERMALE
Avène

distribuido por
percos.com
595 8460 816 • 018000 912 246 Nal.

Prevalencia de herpes, sífilis y condilomatosis en pacientes con VIH en un hospital de referencia de Bogotá

Herpes, syphilis and condylomatosis prevalence in HIV patients at a reference hospital in Bogotá

Adriana Motta¹, Diana Patricia Marín², Eliana Andrea Merlo²

1. Médica dermatóloga, epidemióloga; directora, Posgrado de Dermatología, Universidad El Bosque; jefe, Servicio de Dermatología, Hospital Simón Bolívar, Bogotá, D.C., Colombia.
2. Médica dermatóloga; Universidad El Bosque, Hospital Simón Bolívar, Bogotá, D.C., Colombia.
3. Institución: Hospital Simón Bolívar, Bogotá, D.C., Colombia.

Resumen

Introducción. La infección por el virus de la inmunodeficiencia humana (VIH) ha afectado a más de 60 millones de personas en el mundo, predisponiéndolas a otras infecciones que aumentan la morbilidad y mortalidad. La sífilis, el herpes simple de tipo 2 y los condilomas son coinfecciones frecuentes que modifican el curso del VIH, empeoran el estado de salud de quienes las padecen y conducen a un deterioro rápido que, en ocasiones, puede ser fatal.

Objetivo. Determinar la seroprevalencia de infección por herpes simple de tipo 2 y sífilis, y la prevalencia de condilomatosis en los pacientes con VIH/sida en el Hospital Simón Bolívar de Bogotá en el año 2011.

Métodos. Se llevó a cabo un estudio descriptivo de corte transversal. La muestra estuvo constituida por 220 pacientes positivos para VIH seleccionados de manera consecutiva en algunos servicios de la institución.

Resultados. Se encontró una seroprevalencia de herpes de tipo 2 del 64,9 % y de sífilis de 43,2 %. La prevalencia de condilomatosis fue de 36 %.

Conclusiones. Existe una alta prevalencia de sífilis, herpes y condilomatosis en pacientes con VIH, por lo cual se hace necesario desarrollar programas de educación sexual enfocados en la prevención de estas infecciones.

PALABRAS CLAVE: sífilis, herpes simple, condiloma acuminado, virus del papiloma humano, enfermedades de transmisión sexual, VIH/sida

Correspondencia:

Eliana Andrea Merlo

Email:

andream244@hotmail.com

Recibido 12 de julio de 2013.

Aceptado: 14 de septiembre de 2013.

No se reportan conflictos de interés.

Summary

Introduction: HIV infection has affected over 60 million people worldwide, increasing the risk of other infections that increase morbidity and mortality. Syphilis, herpes simplex type 2 and condylomata are common coinfections that modify the course of HIV, worsen health status of those who suffer it and lead to rapid deterioration that can sometimes be fatal.

Objective: To determine the seroprevalence of herpes simplex type 2 and syphilis, and the prevalence of condylomatosis in patients with HIV/AIDS in the Hospital Simon Bolívar in Bogotá in 2011.

Methods: A cross sectional study was carried out. The sample consisted of 220 HIV positive patients consecutively selected in some departments of the institution.

Results: Prevalence of type 2 herpes was 64.9% and syphilis 43.2%. Found condilomatosis prevalence was 36%.

Conclusions: There is a high prevalence of syphilis, herpes and condilomatosis in HIV patients, thus it is necessary to develop sex education programs focused on the prevention of these diseases.

KEY WORDS: Syphilis, herpes simplex, condylomata acuminata, human papillomavirus, sexually transmitted diseases, HIV/AIDS.

Introducción

Desde su aparición en 1979, la infección por el virus de la inmunodeficiencia humana (VIH) ha afectado a más de 60 millones de personas a nivel mundial y ha llevado a la muerte a más de 20 millones de éstas^{1,2}. El primer caso en Colombia se notificó en 1983 y hasta mayo de 2010 se habían registrado 71.526 casos de infecciones por el VIH. La prevalencia en Colombia en la población general es de 0,6 %, aproximadamente, aumentando en poblaciones definidas como el grupo de hombres que tienen sexo con hombres, donde existe una prevalencia entre el 10 y el 18 %³.

Se reconoce que algunas de las coinfecciones que afectan a estos pacientes varían el curso clínico de la infección, produciendo en ocasiones desenlaces fatales. Entre estas enfermedades hay que mencionar la sífilis, el herpes simple de tipo 2 y la condilomatosis. La sífilis tiene un curso diferente en los pacientes con VIH, evoluciona sin respetar los estadios clásicos conocidos, produce un compromiso neurológico temprano y alteraciones en las pruebas serológicas diagnósticas⁴⁻⁸; el herpes simple hace un sinergismo con el VIH cada vez que recidiva, aumentando de esta forma la carga viral del VIH⁹, y los condilomas aumentan el riesgo de desarrollar neoplasias genitales¹⁰.

La mayoría de los pacientes con VIH/sida no saben que pueden contagiarse de otras enfermedades de transmisión sexual, no las reconocen clínicamente y desconocen que el adquirirlas puede empeorar su condición inmunológica y producir la muerte¹¹. En nuestro país, cuando un paciente con VIH accede a la consulta especializada, en forma rutinaria, se le solicita una prueba serológica para sífilis pero no así para herpes simple; de igual manera, la mayoría de las veces no se realiza una inspección de las regiones anal y genital. Por estas razones, es necesario fomentar acciones preventivas en salud enfocadas a este grupo de pacientes.

Hasta el momento, en Colombia no se había evaluado

la prevalencia de estas coinfecciones en pacientes con VIH/sida, por ello, surgió la iniciativa de realizar un estudio que determinara la seroprevalencia de la infección por herpes simple de tipo 2 y sífilis, y la prevalencia de condilomatosis.

El Hospital Simón Bolívar de Bogotá es un centro de remisión para pacientes con VIH; fue el primero en Bogotá en recibir individuos con esta enfermedad y cuenta con un programa especial de referencia al cual pertenecen 410 pacientes.

El objetivo principal del estudio fue determinar la seroprevalencia de la infección por herpes simple de tipo 2 y sífilis, y la prevalencia de condilomatosis en pacientes con VIH/sida en el Hospital Simón Bolívar de Bogotá, además de describir las características sociodemográficas de la población, cuantificar la carga viral, el recuento de linfocitos T CD4 y describir las asociaciones encontradas entre sífilis, herpes y condilomas según la preferencia sexual.

Materiales y métodos

Se llevó a cabo un estudio observacional, descriptivo, de corte transversal, con el fin de determinar la seroprevalencia de herpes simple de tipo 2 y sífilis, y la prevalencia de condilomatosis, en pacientes infectados con VIH/sida atendidos en el Hospital Simón Bolívar. Para esto se tomó como población blanco los pacientes con infección por VIH/sida que consultaron al Hospital Simón Bolívar que, para el año 2011, eran 410.

Previo aprobación del Comité de Ética del Hospital Simón Bolívar, se incluyeron pacientes con infección por VIH/sida que tuvieran diagnóstico confirmado de VIH mediante una prueba de ELISA y Western Blot. Se excluyeron pacientes con discapacidad cognitiva o alteración del estado de conciencia. El tamaño de la muestra se calculó mediante la fórmula de Hosmer-Lemeshow, y se incluyeron 222 pacientes que asistían a consulta progra-

"La mayoría de los pacientes con VIH/sida no saben que pueden contagiarse de otras enfermedades de transmisión sexual, no las reconocen clínicamente y desconocen que el adquirirlas puede empeorar su condición inmunológica y producir la muerte"¹¹

mada de VIH, que estaban hospitalizados, en urgencias o que asistieron al laboratorio clínico en agosto de 2011. Cada paciente fue incluido en el estudio, previo diligenciamiento del consentimiento informado.

Se realizó una encuesta de 77 preguntas, un examen físico para evaluar clínicamente la presencia de condilomas y se tomó la muestra de sangre respectiva, todo en el mismo momento. En la encuesta se incluyeron 7 preguntas sobre variables sociodemográficas, 7 sobre variables relacionadas con los antecedentes de sexualidad del paciente, 7 sobre VIH/sida, 6 sobre el abuso de sustancias lícitas e ilícitas, 12 para conocer el estadio B del VIH, 26 para determinar el estadio C, 2 para evaluar el reconocimiento del estado de infección por el virus del herpes simple de tipo 2, 1 de reconocimiento de la infección por sífilis, 3 de reconocimiento de condilomas genitales y 6 con los resultados de las pruebas de laboratorio.

En el panel de exámenes se solicitó reagina plasmática rápida cuantitativa, la cual se realizó mediante la detección de anticuerpos contra componentes de *Treponema pallidum*, con el suero en diferentes diluciones (0, 1:2, 1:4, 1:8 y mayor de 1:16). La prueba se realiza en el suero humano que puede contener anticuerpos contra *T. pallidum*, se investiga con un antígeno artificial, dando aglutinación en caso positivo y luego con el suero a diluciones dobles progresivas en solución salina. Se solicitó absorción de anticuerpos fluorescentes del treponema (FTA-ABS) mediante la prueba *Sero-Bacter USR* (Cat. 01.00.1, Laboratorios Biobacter). Los resultados fueron reportados como reactivos, limítrofes (*borderline*) y no reactivos. Finalmente, se determinó la inmunoglobulina G (IgG) para el virus herpes simple de tipo 2 mediante una prueba inmunoenzimática indirecta que detecta anticuerpos específicos de tipo IgG frente a herpes simple de tipo 2 en suero humano mediante el método de unión

antígeno-anticuerpo (*type-specific glycoprotein G*, gG2) del Laboratorio Vircell.

Se definió como caso de seroprevalencia para sífilis al paciente con un título reactivo de FTA-ABS, como caso posible de sífilis activa al paciente con un título de reagina plasmática rápida positivo mayor de 1: 16 o más, y caso de seroprevalencia positiva para infección por herpes simple de tipo 2 el paciente con un título de IgG por inmunoensayo enzimático para herpes simple igual o mayor de 12 unidades. Los resultados menores de 9 fueron interpretados como negativos, y de 9 a 11, dudosos. El caso de condilomatosis se definió por la presencia de condilomas en el momento del examen. Asimismo, se realizó una revisión de la historia clínica de cada uno de los pacientes.

El procesamiento de los datos se hizo con el programa SPSS, versión 15.0. Se determinaron los porcentajes y las frecuencias para las variables cualitativas y medidas de tendencia central y dispersión para las variables cuantitativas. Se estableció la seroprevalencia de herpes simple de tipo 2 y sífilis y la prevalencia de condilomatosis en pacientes con infección por VIH/sida. Se calculó el *odds ratio* (OR) para la asociación entre la preferencia sexual y la presencia de infecciones de transmisión sexual, y asociación entre ser trabajador sexual y las infecciones de transmisión sexual evaluadas en el presente estudio.

Resultados

El 82 % de los pacientes del estudio eran hombres con una edad promedio de 39 años, la mayoría se encontraban solteros (64 %). El 80 % de los pacientes pertenecía a estratos socioeconómicos del 1 al 3. El 35 % de la muestra había tenido relaciones sexuales con personas de su mismo sexo. El 90,1 % de los pacientes no usaba

Característica	n	(%)
SEXO		
Masculino	183	82,4%
Femenino	39	17,6%
ESTADO CIVIL		
Soltero	143	64,4%
Unión libre	37	16,7%
Casado	18	8,1%
Separado	17	7,7%
Viudo	7	3,2%
EDAD		
Rango: 17 a 69 años		
Promedio: 38,7 años		
Desviación estándar: 10,9		
NIVEL DE EDUCACIÓN		
Secundaria	91	41%
Primaria	55	24,8%
Profesional	35	15,7%
Técnico	32	14,4%
Sin educación	9	4,1%
ESTRATO SOCIOECONÓMICO		
Estrato 3	88	39,6%
Estrato 2	74	33,3%
Estrato 1	37	16,6%
Estrato 5	8	3,6%
Desplazados	8	3,6%
Indigentes	4	1,8%
Cárcel	2	0,9%
Estrato 6	1	0,5%
TRABAJADORES SEXUALES		
Sí	14	6,33%
No	207	93,7%
PREFERENCIA SEXUAL		
Heterosexuales	103	46,6%
Homosexuales	78	35,3%
Bisexuales	40	18,1%
MÁS DE UNA PAREJA EN LOS ÚLTIMOS 6 MESES		
Sí	36	16,6%
EDAD DE LA PRIMERA RELACIÓN SEXUAL		
Mínima: 5; máxima: 30		
NÚMERO DE PAREJAS SEXUALES		
Mínimo: 1; máximo: 500		
Promedio: 42,7		
Desviación estándar: 78		
USO DE PRESERVATIVO ANTES DE ADQUIRIR LA INFECCIÓN CON VIH		
No	200	90%
USO DE PRESERVATIVO DESPUÉS DE ADQUIRIR LA INFECCIÓN CON VIH		
Sí	151	68%
TERAPIA HAART		
Sí	200	90,1%
RECuento de linfocitos T CD4		
Entre 200 y 498		51%
CARGA VIRAL MENOR DE 100 COPIAS		
		47%
ESTADIO B DEL VIH	42	18%
ESTADIO C DEL VIH	166	74,8%

TABLA 1. Características de los pacientes del estudio.

preservativo antes de adquirir la infección con VIH, después de adquirirla lo usaba el 68 %. Respecto al inicio en la vida sexual, el promedio de la población tuvo su primera relación a los 15 años de edad, y la cuarta parte antes de los 14 años de edad, tratándose de niños que fueron abusados sexualmente.

Solamente fue posible obtener los datos de linfocitos CD4 y cargas virales en 200 de los pacientes. De la totalidad de los pacientes, 47 % tenía carga viral menor de 100 copias. Cerca de la mitad de los pacientes, presentaba recuento de linfocitos T CD4 entre 200 y 498 (TABLA 1).

Al estudiar los pacientes con estadio B, gran parte presentó fiebre o diarrea por más de dos semanas, al igual que candidiasis oral y herpes zoster, siendo estas tres infecciones las más frecuentes en este grupo de pacientes. La mayoría de los pacientes (74,8 %) se encontraba en estadio C y, de ellos, la mitad presentó desgaste y pérdida de peso, seguido por herpes simple y neumonía por *Pneumocystis jiroveci*.

El 84 % de los pacientes se encontraba recibiendo terapia antirretroviral. En cuanto a pacientes seropositivos para sífilis, se encontraron 77 (35 %), de los cuales, siete (3,2 %) presentaban diluciones de 1:8 y diecinueve (8,6 %) reagina plasmática rápida mayor de 1:16, los cuales se consideraron como casos de sífilis activa y se incluyeron en un programa de tratamiento. El FTA-ABS fue reactivo en 96 pacientes (43 %), de los cuales, solo 66 pacientes (29,7 %) conocían que habían presentado sífilis en algún momento de su vida. La serología IgG para herpes simple de tipo 2 fue positiva (mayor de 11) en 144 de los pacientes (64,9 %). De los 144 pacientes con serología positiva para herpes de tipo 2, 29 (20 %) refirieron haber presentado úlceras y vesículas genitales, 12 (8 %) solo úlceras y 13 (9 %) vesículas en la región genital; 90 pacientes (63 %) no habían presentado sintomatología asociada al herpes de tipo 2. La presencia de condilomatosis se evidenció en 30 pacientes (13,5 %). La localización de los condilomas se distribuyó así: 24 (30 %) en la región genital, 43 (56 %) en la región perianal y 11 (14 %) con localización en ambos sitios. Los hombres fueron los afectados en mayor proporción (95%). El antecedente de condilomatosis fue referido por 80 pacientes (36 %) (TABLA 2).

El carcinoma de cuello uterino se encontró en cuatro de las mujeres del estudio, uno de estos casos asociado al antecedente de condilomatosis. El antecedente de displasia cervical fue comentado por cinco de las pacientes, tres de ellas habían sido tratadas, además, por condilomatosis genital.

Se encontró asociación entre ser trabajador sexual y la presencia de sífilis (OR=3,5) y ser trabajador sexual con la presencia de condilomatosis (OR=3,62). El tener relaciones con personas del mismo sexo se encontró

Resultado	n	(%)
RPR reactivo	77	35
RPR reactiva en 1:2	41	18,5
RPR reactiva en 1:4	10	4,5
RPR reactiva en 1:8	7	3,2
RPR reactiva en 1:16	19	8,6
FTA-ABS reactivo	96	43
Serología IgG para herpes simple, tipo 2		
Positiva	144	64,9
Sin lesiones	90	63
Úlceras genitales	12	8
Vesículas genitales	13	9
Úlceras y vesículas genitales	29	20
Antecedente de condilomas	80	36
Presencia de condilomas	30	13,5
Región genital	24	30
Región perianal	43	56
Región genital y perianal	11	14

TABLA 2. Resultados pruebas serológicas en el examen físico.

asociado a la presencia de sífilis (OR=6,13), herpes (OR=3,57) y condilomas (OR=2,75); mientras que ser bisexual se asociaba con la presencia de sífilis (OR=4,7) (TABLA 3).

Discusión

Este estudio muestra la importancia de realizar una búsqueda activa de otras infecciones de transmisión sexual

en la población de pacientes con VIH.

La seroprevalencia de sífilis en la población estudiada, medida como la reactividad en la prueba FTA-ABS fue de 43,2 %, más alta con respecto a los estudios realizados con poblaciones similares, como el de Badie, *et al.*, en Teherán donde se reportó una seroprevalencia de 0,45 %¹², o el de Adias en España que evidenció una seroprevalencia del 29,8 %¹³. En Madrid en un centro de referencia de pacientes con VIH se encontró una seroprevalencia de 7,1 %¹⁴, y en Israel en un grupo de militares, de 5,8 %¹⁵.

En el Hospital Simón Bolívar se encontró una asociación entre tener relaciones con personas del mismo sexo y la presencia de sífilis (OR=6,13; IC_{95%}: 2,97-12,65), asociación también descrita por Ortega en Madrid (OR=32,6; IC_{95%}:16,2-65,4) (14). A pesar de que el diseño de este estudio fue transversal, es importante mencionar que estos pacientes requieren un seguimiento serológico periódico, pues los trabajos que así lo hacen demuestran una incidencia anual del 1,3 %¹⁵.

Para observar qué conciencia de haber padecido sífilis, tenían los pacientes con FTA-ABS reactivo, se obtuvo el índice kappa entre la variable FTA-ABS y una variable que cuestionaba si los pacientes conocían que habían tenido sífilis; el valor de kappa fue de 0,54 con una p de 0, lo que implica que no hay una buena concordancia. Teniendo en cuenta que el índice kappa es una medida de correlación o concordancia, si es menor de 0 no hay ninguna concordancia; entre 0 y 0,2 es insignificante; entre 0,2 y 0,4, baja; entre 0,4 y 0,6, moderada; entre 0,6 y 0,8, buena, y entre 0,8 y 1, muy buena. Un alto porcentaje de los pacientes con VIH infectados por sífilis son asintomáticos por lo que carecen de conciencia de la enfermedad¹⁶.

La seroprevalencia de herpes simple de tipo 2 fue de 64,9 %, comparable con los diferentes datos reportados

	Herpes			Sífilis (FTA-ABS)			Condilomas		
	OR	IC	p	OR	IC	p	OR	IC	P
Heterosexual	1	.	.	1	.	.	1	.	.
Homosexual	3,57	(1,77-7,20)	0,0001	6,13	(2,97-12,65)	0,0000	2,75	(1,42-5,31)	0,0016
Bisexual	1,51	(0,71-3,21)	0,2786	4,7	(2,02-11)	0,0001	2,69	(1,21-5,95)	0,0108
Trabajador sexual	3,6	(0,77-16,74)	0,0806	3,5	(1,04-11,71)	0,0302	3,62	(1,15-11,42)	0,0185
Herpes				2,19	(1,21-3,95)	0,0075	1,31	(0,73-2,35)	0,3638
Sífilis	2,19	(1,21-3,95)	0,0075				1,49	(0,87-2,62)	0,8476
Condilomas	1,31	(0,73-2,35)	0,3638	1,49	(0,87-2,62)	0,1628			

TABLA 3. Asociaciones.

en la literatura, como lo muestra un estudio australiano realizado por Russell en el que la seroprevalencia fue de 66,7 %¹⁷, o un estudio en Zimbabue que reportó una seroprevalencia de 79,2 % en trabajadores sexuales¹⁸, o en Morelos (México) donde se encontró un 48,1%¹⁹; asimismo, fue diferente de la encontrada por Janbakhsh en Irán donde la cifra fue del 6,5 %²⁰.

La prevalencia de condilomatosis en el presente estudio fue del 36 %, comparable con estudios previos. La localización más frecuente fue la región perianal, similar a lo encontrado en varios estudios, en los que se muestra que un gran porcentaje de pacientes con VIH son hombres que tienen sexo con hombres. En Nicaragua se encontró una prevalencia del 46 %, y la localización más frecuente fue la región perianal²¹. En Medellín, entre 349 pacientes con VIH, 37,8 % presentaron condilomatosis, y en el 42 % fueron de localización anal²².

En la población estudiada encontramos una asociación entre tener relaciones con personas del mismo sexo y la presencia de condilomas (OR=2,75; IC_{95%} 1,42-5,31), dato similar al del estudio de Darwich (OR=2,2; IC_{95%} 1,4-3,5)²³.

El carcinoma de cuello uterino encontrado en 4 de las mujeres del estudio, se asoció al antecedente de condilomatosis, y de los cinco casos de mujeres con displasia cervical, tres habían padecido condilomas, lo cual puede estar relacionado con el potencial oncogénico que en estas pacientes tiene el virus del papiloma humano.

Al cruzar las preferencias sexuales con la presencia de infecciones de transmisión sexual, el tener relaciones con personas del mismo sexo genera un riesgo de entre 2,7 a 6,3 veces de adquirir condilomas, herpes y sífilis comparado con ser heterosexual. Ser bisexual aumenta el riesgo entre 1,5 a 4,7 veces de tener sífilis, herpes y condilomas. Al evaluar la condición de ser o no trabajador sexual y la presencia de infecciones de transmisión sexual se encontró que hay un riesgo entre 3,5 a 3,6 veces de tener sífilis, herpes y condilomas.

La presencia simultánea de las tres infecciones de transmisión sexual se encontró en 33 pacientes (14,8 %), tan sólo tres de estos heterosexuales, 10 bisexuales y 20 personas que tienen sexo con otras de su mismo sexo.

Conclusiones

Existe un alto porcentaje de pacientes con VIH/sida y enfermedades de transmisión sexual, lo cual obliga en forma urgente a proponer un programa educativo dirigido a la prevención de infecciones de transmisión sexual y al desarrollo de programas de detección temprana, diagnóstico y tratamiento oportuno, considerando las sinergias entre el VIH, el herpes, la sífilis y la

presencia de condilomatosis que provocan un empeoramiento del VIH/sida.

Agradecimientos.

A Daniel Toledo, Lili Rueda y Alexandra Rojas.

Referencias

1. Joint United Nations Program on HA. 2004 Report on the global AIDS epidemic 4th global report. Geneva: UNAIDS; 2004.
2. OMS. Situación de la epidemia del SIDA: Informe especial sobre la prevención del VIH. Ginebra: ONUSIDA; 2007.
3. Moreno T. Casos de VIH/sida en Colombia notificados al SIVI-GILA, 2008. Inf Quinc Epidemiol Nac. 2009;14:97-107.
4. Simms I, Fenton KA, Ashton M, Turner KM, Crawley-Boevey EE, Gorton R, *et al.* The re-emergence of syphilis in the United Kingdom: The new epidemic phases. Sex Transm Dis. 2005;32:220-6.
5. Fenton KA, Imrie J. Increasing rates of sexually transmitted diseases in homosexual men in Western Europe and the United States: Why? Infect Dis Clin North Am. 2005;19:311-31.
6. Rompalo AM, Lawlor J, Seaman P, Quinn TC, Zenilman JM, Hook EW, 3rd. Modification of syphilitic genital ulcer manifestations by coexistent HIV infection. Sex Transm Dis. 2001;28:448-54.
7. Hutchinson CM, Hook EW, 3rd, Shepherd M, Verley J, Rompalo AM. Altered clinical presentation of early syphilis in patients with human immunodeficiency virus infection. Ann Intern Med. 1994;121:94-100.
8. D'Amico R, Zalusky R. A case of lues maligna in a patient with acquired immunodeficiency syndrome (AIDS). Scand J Infect Dis. 2005;37:697-700.
9. Lama JR, Lucchetti A, Suárez L, Laguna-Torres VA, Guanira JV, Pun M, *et al.* Association of herpes simplex virus type 2 infection and syphilis with human immunodeficiency virus infection among men who have sex with men in Perú. J Infect Dis. 2006;194:1459-66.
10. Lee PK, Wilkins KB. Condyloma and other infections including human immunodeficiency virus. Surg Clin North Am. 2010;90:99-112.
11. Díez M, Díaz A. Sexually transmitted infections: Epidemiology and control. Rev Esp Sanid Penit. 2011;13:58-66.
12. Badie , Yavari Z, Esmaeeli S. Prevalence survey of infection with *Treponema pallidum* among HIV-positive patients in Tehran. Asian Pac J Trop Biomed. 2013;3:334-6.
13. Díaz A, Junquera ML, Esteban V, Martínez B, Pueyo I, Suárez J, *et al.* HIV/STI co-infection among men who have sex with men in Spain. Euro Surveill. 2009 Dec 3; 14(48). pii: 19426
14. Pulido F, Rubio R, Salmerón OJ, Reactivity of serologic tests for the detection of syphilis in patients infected with the human immunodeficiency virus. Med Clin (Barc). 1993;101:365-7.
15. Ganesan A, Fieberg A, Agan BK. Results of a 25-year longitudinal analysis of the serologic incidence of syphilis in a cohort of HIV-infected patients with unrestricted access to care. Sex Transm Dis. 2012;39:440-8.
16. Branger J, van der Meer JT, van Ketel RJ, Jurriaans S, Prins JM. High incidence of asymptomatic syphilis in HIV-infected MSM justifies routine screening. Sex Transm Dis. 2009;36:84-5.

17. Russell DB, Tabrizi SN, Russell JM, Garland SM. Seroprevalence of herpes simplex virus types 1 and 2 in HIV-infected and uninfected homosexual men in a primary care setting. *J Clin Virol.* 2001;22:305-13.
 18. Cowan FF, Pascoe SJ, Barlow KL, Langhaug LF, Jaffar S, Hargrove JW, Robinson NJ, Latif AS, Bassett MT, Wilson D, Brown DW, Hayes RJ. Interaction of HSV-2 and HIV in rural Zimbabwean sex workers (SW). *AIDS.* 2006;20:261-7.
 19. Yáñez I, Martínez M, Conde C, García A, Sánchez M. Seroprevalencia y seroincidencia del virus del herpes simple tipo 2. *Enf Inf Microbiol.* 2011;31:93-7.
 20. Janbakhsh A, Mansouri F, Vaziri S, Sayad B, Afsharian M, Abedanpor A. Seroepidemiology of herpes simplex virus type 2 (HSV2) in HIV infected patients in Kermanshah-Iran. *Caspian J Intern Med.* 2012;3:546-9.
 21. Encuesta Centroamericana de Vigilancia de Comportamiento Sexual y Prevalencia de VIH e ITS en Poblaciones Vulnerables en Nicaragua – ECVC. ONUSIDA, Nicaragua 2011.
 22. Gaviria M, Orozco B, Gómez L, Maya C, Estrada S, Peláez L, Cataño, J. Manifestaciones dermatológicas en pacientes con VIH: seguimiento en 349 pacientes. *Rev Asoc Colomb Dermatol.* 2007;15-18
 23. Darwich L, Cañadas MP. Condylomata, cytological abnormalities and human papillomavirus infection in the anal canal in HIV-infected men. *HIV Med.* 2012;13:549-57.
-

Cicatrices de acné, un reto terapéutico

Acne scars, a therapeutic challenge

Nathalie Morales¹, Ana María Aristizábal²

1. Médica, residente de tercer año de Dermatología, Universidad CES, Medellín, Colombia
2. Médica dermatóloga; docente, Universidad CES, Medellín, Colombia

Resumen

Las cicatrices por acné son una complicación frecuente y con grandes implicaciones sociales y psicológicas en el individuo, por lo cual la atención debe estar dirigida al manejo oportuno y agresivo de las formas graves de acné evitando así, en lo posible, su aparición. Sin embargo, algunos de estos pacientes van a presentar dicha complicación aun con una intervención temprana; esto se debe a una alteración en la cicatrización y a la gravedad y duración del fenómeno inflamatorio. Para su tratamiento se cuenta con diferentes alternativas químicas, físicas y quirúrgicas que podrían ser una buena opción para mejorar la apariencia de la piel.

PALABRAS CLAVE: acné, cicatrices, tratamiento.

Summary

Acne scars are a common complication with great social and psychological implications on the individual, so attention must be directed to the appropriate and aggressive management of severe forms of acne as soon as possible thus preventing its appearance. However, some of these patients will present this complication even with early intervention due to an impaired healing response and to the severity and duration of the inflammatory process. There are several chemical, physical and surgical treatment alternatives that could be a good choice for improving the appearance of the skin.

KEY WORDS: acne, scars, treatment.

Correspondencia:

Nathalie Morales

Email:

natymo_25@hotmail.com

Recibido: 5 de junio de 2013.

Aceptado: 15 de septiembre de 2013.

No se reportan conflictos de intereses.

Introducción

El acné es una enfermedad inflamatoria de la piel, que afecta a más del 80 % de las personas entre los 11 y los 30 años y puede persistir en la edad adulta hasta en 5% de los casos¹. Las formas inflamatorias de acné dan como resultado la formación de cicatrices permanentes, con sus respectivas implicaciones sociales y psicológicas en el individuo. Su prevalencia no ha sido bien estudiada, pero en algunos estudios se ha encontrado algún grado de cicatrización hasta en 95 % de los pacientes con

acné, con predominio en el área facial y, en menor proporción, en el tronco².

Para entender la fisiopatología de las cicatrices es necesario conocer los factores implicados en el desarrollo de las lesiones de acné como la sobreproducción de sebo, la hiperqueratinización del folículo, la estimulación hormonal, la proliferación de *Propionibacterium acnes* y la respuesta inflamatoria^{3,4}.

El proceso de cicatrización se lleva a cabo en tres fases. La primera es la fase inflamatoria durante la cual se blanquean las lesiones debido a la vasoconstricción

para hacer hemostasia y, posteriormente, se produce eritema por la subsecuente vasodilatación, además de la hiperpigmentación secundaria a la activación de la melanogénesis, manifestación que es usualmente temporal pero que puede persistir de 8 a 12 meses^{4,5}. Esta fase es realmente importante puesto que en algunos estudios comparativos de acné con cicatrices y sin ellas, se ha encontrado una clara relación entre la duración prolongada y la mayor gravedad de la respuesta inflamatoria con la formación de cicatrices⁶.

La segunda es la fase de formación de tejido de granulación, en la cual hay regeneración del tejido dañado y activación de la angiogénesis, y posterior liberación de diferentes factores de crecimiento que estimulan la proliferación y diferenciación de los fibroblastos, con la consiguiente producción de colágeno; inicialmente, esta es rica en colágeno de tipo III (80 %) y, en las cicatrices maduras, esta relación se invierte con una mayor proporción de colágeno de tipo I. Por último, se da una fase de remodelación de la matriz extracelular, en la que los fibroblastos y queratinocitos producen enzimas como las metaloproteinasas y sus inhibidores para reorganizar la arquitectura. Al generarse en esta fase un desequilibrio entre las metaloproteinasas y sus inhibidores, si la reacción es inadecuada con disminución del tejido colágeno, se forman cicatrices atróficas, o si, por el contrario, la reacción es exagerada con producción de abundante tejido fibrótico, se forman cicatrices hipertróficas⁴. También, se han identificado otros factores como la infección, el trauma repetido y la formación de quistes por largo tiempo que favorecen este proceso de formación de cicatrices⁵.

Las cicatrices de acné se clasifican en atróficas e hipertróficas. Las atróficas son las más comunes, se forman por pérdida del tejido colágeno y se localizan frecuentemente en el área facial. Estas cicatrices se subclasifican según su amplitud, profundidad y forma, en cicatrices en picahielo, *rolling* y *boxcar*.

Aquellas en picahielo, corresponden a 60 a 70 % de las cicatrices, con una base estrecha de hasta 2 mm, puntiforme pero profunda. Se describen en forma de "V" por su salida estrecha y un tracto epitelial que se extiende en profundidad en la dermis o tejido celular subcutáneo. Debido a estas características, los tratamientos superficiales no son de utilidad en este subtipo.

Las cicatrices en *rolling* corresponden a 15 a 35 % de los casos. Son de base ancha, entre 4 y 5 mm, y se deben a una alteración de las fibras de anclaje que conectan la dermis con la hipodermis, lo que les da un aspecto ondulado en forma de "M" o con arrugas sutiles en la superficie de la piel.

Las cicatrices en *boxcar*, corresponden a 20 a 30% de los casos. Se caracterizan por sus bordes verticales bien

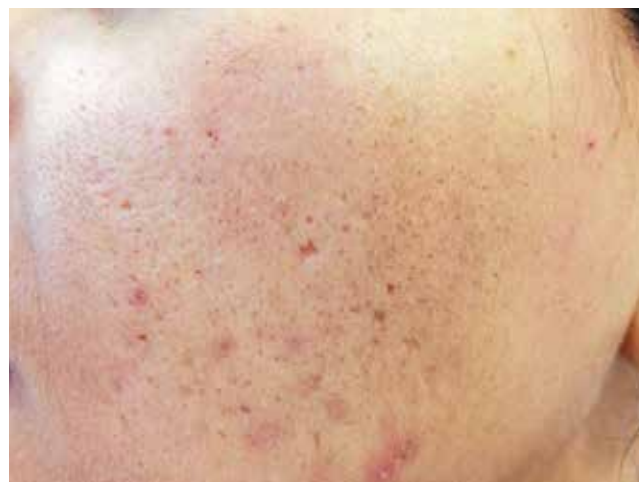

FIGURA 1. Cicatrices en *boxcar* y en picahielo.

delimitados, con una base más amplia que las cicatrices en picahielo, sin terminación cónica, lo que les confiere una apariencia ovalada o en "U", similar a la de las cicatrices por varicela. Se subdividen en superficiales (<0,5 mm) y profundas (>0,5 mm) y tienen un diámetro entre 1,5 y 4 mm⁴⁻⁶ (**FIGURA 1**).

Las cicatrices hipertróficas y queloides, son otra variedad que, aunque no son específicas del acné, pueden presentarse como resultado de dicha enfermedad o ser secundarias a los tratamientos instaurados para otras cicatrices. Se localizan preferentemente en la cara anterior del tórax, la espalda, los hombros, el cuello y el ángulo de la mandíbula. En cuanto a sus diferencias clínicas, las cicatrices hipertróficas crecen en un periodo de tres meses después de la lesión inicial, son de textura blanda y superficie lisa; sus bordes limitan la lesión inicial sin sobrepasarla y tienden a involucionar con el paso de los años. Por otro lado, están los queloides, con un crecimiento lento en meses a años, superficie enrollada e indurada, con bordes que se extienden más allá de la lesión inicial y tendencia a persistir o aumentar de tamaño con el tiempo^{5,7}.

Aparte de la clasificación de Jacob, *et al.*, según el tipo de clínico, Goodman y Baron propusieron una clasificación en grados con una descripción cualitativa de la cicatriz así:

- Grado 1 o macular: eritema, con hiperpigmentación asociada o sin ella; el cambio es mayor en el color que en la textura de la piel.
- Grado 2 o leve: atrofia o hipertrofia muy leve; que requieren visualización a menos de 50 cm para ser visibles y pueden cubrirse con maquillaje. En este grado se encuentran las cicatrices en *rolling*.
- Grado 3 o moderado: atrofia o hipertrofia moderada;

puede ser visible a más de 50 cm de distancia, es difícil de cubrir con maquillaje y puede aplanarse con el estiramiento manual de la piel. En esta clasificación se encuentran las cicatrices *rolling* y *boxcar* superficiales, y las hipertróficas o queloides papulares.

- Grado 4 o grave: atrofia o hipertrofia grave; es visible completamente a más de 50 cm de distancia, no se puede cubrir con maquillaje y no se aplanan con el estiramiento de la piel. A este grado corresponden las cicatrices en picahielo, las *boxcar* profundas y las hipertróficas o queloides de gran tamaño ^{4,8}.

El tratamiento de las cicatrices de acné está dirigido a mejorar la apariencia de la piel, teniendo en cuenta las características de las cicatrices (color, textura, profundidad, localización y número), los tratamientos previos, la presencia de lesiones inflamatorias de acné, el fototipo de piel y las expectativas del paciente. Además, hay que tener siempre en mente los efectos secundarios del tratamiento, como son el aumento de la cicatrización, la pigmentación posinflamatoria, las infecciones y la fibrosis. El tratamiento se puede dividir en dos grandes grupos: quirúrgico y no quirúrgico ^{5,7,9}.

Métodos no quirúrgicos para cicatrices atróficas

Se cuenta con diferentes modalidades de tratamientos, entre las cuales se encuentran la exfoliación cutánea (*peeling*), la microdermoabrasión y la dermoabrasión, los rellenos dérmicos o subcutáneos y el láser.

Exfoliación cutánea (*peeling*)

Este tipo de abrasión se produce con agentes exfoliantes que producen destrucción y promueven la regeneración de las diferentes capas de la piel. En numerosos estudios se trata sobre la utilidad de la exfoliación cutánea en el tratamiento de las cicatrices de acné ⁴.

Uno de estos productos es el ácido tricloroacético, un agente cáustico que actúa causando precipitación de las proteínas, necrosis de coagulación en la epidermis y regeneración del colágeno en la dermis, lo que permite la remodelación y reorganización de la arquitectura, que pueden persistir varios meses.

La profundidad de su efecto en la piel depende de la concentración usada. Las concentraciones mayores de 35 % se consideran una exfoliación media a profunda, con acción en la dermis papilar y reticular, que es lo que se desea alcanzar en cicatrices profundas como las en picahielo, pero con resultados aún impredecibles en cuanto a efectos secundarios.

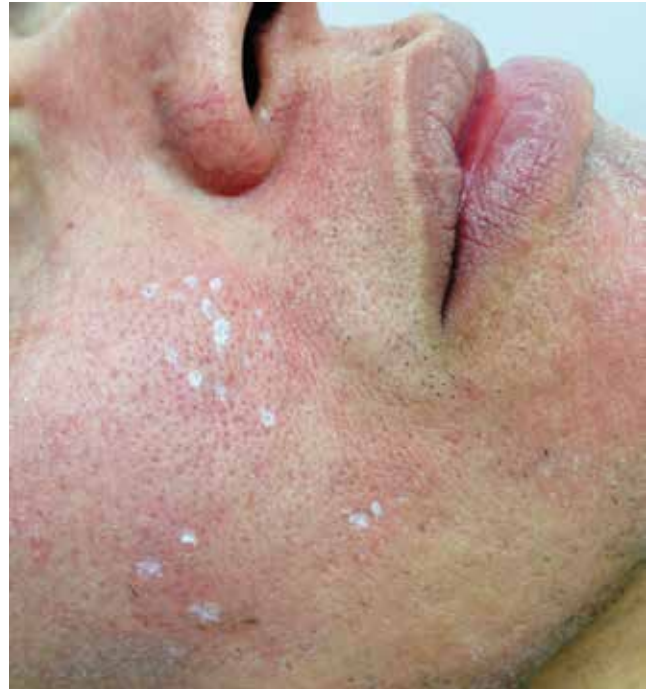

FIGURA 2. Reconstrucción clínica de cicatrices dérmicas (CROSS) mediante exfoliación cutánea con ácido tricloroacético al 35%.

Hace varios años, Lee, *et al.*, describieron por primera vez una técnica llamada reconstrucción clínica de cicatrices dérmicas (*Clinical Reconstruction of Skin Scars*, CROSS), en la cual se aplica de forma puntual en cada cicatriz ácido tricloroacético en concentraciones mayores o iguales a 90 %, formando un área de escarcha sobre la cicatriz. Esta técnica se asocia a una curación más rápida y menor probabilidad de complicaciones. En revisiones más recientes se habla de concentraciones menores de 35 % para evitar cambios en la pigmentación y aumento de las cicatrices; incluso, con la técnica CROSS usando concentraciones máximas de 50 %, se han obtenido resultados similares a los observados con mayores concentraciones. La aplicación debe hacerse cada cuatro semanas por tres sesiones, con énfasis en la fotoprotección y en el uso de emolientes en los siguientes siete días ^{4,10,11} (**FIGURA 2**).

Hay otros agentes exfoliantes como el ácido salicílico, un beta-hidroxiácido, de elección en cicatrices de acné en piel de fototipo alto, por su menor probabilidad de hiperpigmentación postinflamatoria. Su efecto queratolítico se debe a la remoción de los lípidos intracelulares que se unen en forma covalente con las células epiteliales cornificadas. En cicatrices superficiales de acné, su uso a una concentración del 30 % ha sido satisfactorio, con aplicaciones cada cuatro semanas por tres a cinco sesiones ^{12,13}.

El ácido glicólico es un alfa-hidroxiácido que aumenta el ácido hialurónico y la expresión de colágeno en la dermis, además de inducir epidermolisis y dispersión de la melanina, lo cual genera una acción queratolítica, antiinflamatoria y antioxidante. El mejor resultado en cicatrices de acné se obtuvo con una concentración de 70 %, con intervalos de dos semanas por cinco sesiones^{4,13,14}.

El ácido pirúvico es un alfa-cetoácido con efecto queratolítico y sebostático que, además, genera producción de colágeno. Se usa en concentraciones de 40 a 70 % en cicatrices de leve a moderada profundidad, pero tiene un uso limitado por la irritación secundaria en la piel y la mucosa respiratoria¹⁵.

Por último, la solución de Jessner, combinación de ácido salicílico al 14 %, ácido láctico al 14 % y resorcinol al 14 % en etanol, es de gran utilidad como tratamiento combinado para cicatrices superficiales¹³.

Dermoabrasión y microdermoabrasión

Son procedimientos utilizados para el rejuvenecimiento facial, con diferentes usos en la dermatología, entre ellos, las cicatrices por acné. La dermoabrasión es una técnica en la que se usa un dermoabrasivo con diferentes piezas de mano como fresas de diamante, cepillos de alambre, lijas o el *moto-tool* (motor o turbina quirúrgica). Al ejercer fricción sobre la piel, estos elementos generan erosión en la epidermis y en profundidad hasta la dermis papilar y reticular media, con el fin de estimular la reepitelialización secundaria y la remodelación del colágeno.

Este procedimiento está indicado para cicatrices superficiales *rolling* y *boxcar* y para mejorar la apariencia de las cicatrices más profundas, como las en picahielo. Como es una técnica abrasiva, debe practicarse bajo anestesia general, ya que puede ser muy dolorosa; además, deben tenerse en cuenta los efectos secundarios, como las infecciones, las cicatrices hipertróficas y las discromías¹⁶⁻¹⁸.

Por otro lado, la microdermoabrasión es un procedimiento que se basa en la utilización de un agente abrasivo, que usualmente es cristales de óxido de aluminio o puntas de diamante, y un componente de presión al vacío, lo que produce una exfoliación superficial en la epidermis y cambios en la dermis, como engrosamiento, proliferación de fibroblastos y depósito de colágeno. Los mejores resultados se han observado en los cambios de textura de la piel y de la pigmentación posinflamatoria y, en menor proporción, en cicatrices superficiales en las cuales deben practicarse múltiples sesiones con intervalos mínimos de dos semanas y con una presión suficiente con la pieza de mano para generar rocío san-

grante o punteado hemorrágico. Los efectos secundarios con esta técnica son mínimos, tales como el eritema y la descamación en los primeros días de practicado el procedimiento¹⁸⁻²⁰.

Rellenos dérmicos o subcutáneos

Los diversos materiales de relleno para el tratamiento de las cicatrices de acné, poseen diferentes características como longevidad (permanentes, semipermanentes o temporales), origen (bovino, humano o sintético) y funcionalidad⁹.

Los materiales ideales de relleno deben ser fisiológicos, fáciles de aplicar, y tener buena permanencia en la piel y mínimos efectos secundarios. Entre ellos se encuentran el ácido hialurónico, el colágeno bovino o humano, la grasa autóloga, *ácido poli-L-láctico* (Sculptra®), el polimetil-metacrilato y las siliconas^{21,22}.

El primer material aprobado por la *Food and Drug Administration* (FDA) para rellenos dérmicos fue el colágeno, usado para generar volumen y levantar la base de la cicatriz. Su tiempo de duración es corto, aproximadamente de tres a seis meses, por lo que requiere aplicaciones de mantenimiento. El ArteFill® es un material de relleno compuesto de millones de microesferas sintéticas de poli-metil-metacrilato suspendidas en colágeno bovino. En la actualidad se conoce su utilidad en cicatrices profundas con buenos resultados y gran persistencia en el tiempo y, más recientemente, se confirmó su seguridad a pesar de contener material bovino que podría generar reacciones de hipersensibilidad^{21,22}.

El ácido hialurónico es el principal polisacárido de la matriz extracelular, actúa como un sostén para el tejido colágeno y la elastina, y tiene una gran afinidad para unirse y atraer moléculas de agua; además, se ha visto que, tras su depósito en la dermis, tiene un efecto indirecto que es la activación de fibroblastos; por esto, es el más utilizado actualmente^{22,23}.

Hay diferentes materiales de relleno a base de ácido hialurónico en el mercado, los cuales son de origen sintético y no requieren prueba previa de alergia. Estos productos varían según su dureza o maleabilidad, permanencia, capacidad de volumen y resistencia a la degradación enzimática. En general, pueden durar hasta nueve meses e incluso más tiempo según el tipo de ácido hialurónico; en cicatrices se ha reportado resultados de hasta un año de duración²¹⁻²⁴.

El *ácido poli-L-láctico*, un material aprobado por la FDA para el tratamiento de la lipodistrofia producida por el VIH, se ha descrito como una opción terapéutica adecuada en cicatrices de difícil tratamiento, ya que tiene un efecto activador sobre los fibroblastos para la producción de colágeno, con una duración en el tejido

de más o menos 18 a 24 meses; en algunos estudios preliminares ha mostrado resultados satisfactorios para esta finalidad, con mínimos efectos secundarios^{3,21,25,26}.

La grasa autóloga es otra alternativa para el tratamiento de las cicatrices atróficas. Las limitaciones para su uso son la variabilidad en las tasas de duración en cada individuo, y que requiere liposucción de grasa del mismo paciente, una adecuada irrigación para sobrevivir en el tejido por largo tiempo y mayor tiempo en su aplicación en comparación con otros materiales de relleno^{22,27}.

Uno de los métodos de relleno más usado en el pasado fue la aplicación de silicona líquida en la dermis profunda, que produce un efecto de volumen y fibroplasia del tejido a largo plazo, lo que permite encapsular el material de relleno e impedir su migración. Anteriormente, se hablaba de múltiples efectos secundarios, como granulomas de tipo parafinoma, reacciones inflamatorias y autoinmunitarias, e infecciones locales. En la actualidad, estos efectos son cada vez menos frecuentes, debido a la perfección en la técnica y la pureza de los productos. En el 2005 se publicó un estudio de Barnett y Barnett, en el que se demostró la eficacia y seguridad a largo plazo de las siliconas, en pacientes con cicatrices por acné. La silicona líquida se considera un método permanente y sin posibilidad de degradación, por lo que su aplicación debe hacerse de forma cautelosa para evitar resultados no deseados^{23,28,29}.

Láser

Las cicatrices de acné pueden tratarse con láser ablativo o no ablativo, según la profundidad que se desea alcanzar y el tipo de cicatriz. Los láser ablativos tienen diferentes grados de afinidad por el agua, por lo cual su principal punto de acción está dirigido a la epidermis (compuesta hasta en el 90 % por agua) y, además, genera un daño térmico residual en la dermis.

Entre los más usados están el láser CO₂, con una menor selectividad por el agua pero con capacidad de generar desnaturalización del colágeno de tipo I y formación de nuevo colágeno, y de promover la reparación tisular. En varios estudios se ha demostrado mejoría de las cicatrices atróficas en 50 a 80 % con el láser CO₂. Los efectos secundarios son diversos e incluyen edema, formación de costras, quistes de *millium*, eritema persistente e hiperpigmentación hasta en 36 % de los pacientes, principalmente aquellos con fototipos altos.

Por otro lado, está el láser *erbium: yttrium-aluminum-garnet* (Er: YAG) con una gran afinidad por el agua, el cual genera menor daño térmico en el tejido, por lo cual produce menos efectos secundarios con recuperación más rápida, pero menor efectividad que el láser CO₂³⁰⁻³³.

Debido al tiempo requerido para la recuperación con

los láser ablativos y los efectos secundarios, se introdujo el uso de láser no ablativos, como el Nd-YAG (*neodymium: yttrium-aluminum-garnet*) de 1.320 nm y 1.064 nm, y el diodo láser de 1.450 nm.

En diferentes estudios se ha demostrado la efectividad del láser Nd-YAG de 1.064 nm con ancho de pulso largo, y el diodo de 1.450 nm en el tratamiento de las cicatrices *rolling* y *boxcar*, en personas con piel de fototipos IV y V, pero pocos resultados en cicatrices en picahielo. Aunque tienen menos efectos secundarios, estos tipos de láser son menos efectivos que la ablación³⁴⁻³⁶.

Tratando de encontrar un punto medio entre efectividad y menos complicaciones y cuidados posteriores al procedimiento, se desarrolló la teoría de la fototermólisis fraccionada, la cual consiste en producir zonas microscópicas de daño térmico rodeadas por piel sana en forma de cuadrícula o patrón geométrico independiente del cromóforo. Esta técnica facilita la remodelación de la arquitectura a partir del tejido indemne, al actuar sobre la epidermis y la dermis, con menor daño térmico y recuperación más rápida. Existen diferentes tipos de láser fraccionado, entre ellos los ablativos como el Fraxel® y el Pixel®, y los no ablativos^{37,38}.

Métodos quirúrgicos en cicatrices atróficas

Subcisión

Fue descrita por primera vez por Orentreich en 1995. Es la técnica quirúrgica preferida en cicatrices atróficas, en la cual se hace una incisión subcutánea para liberar las bridas o adherencias entre la dermis y el tejido celular subcutáneo, lo que permite la liberación funcional de la cicatriz y produce un trauma controlado que favorece la formación de nuevo colágeno durante el proceso de cicatrización de la herida.

Esta técnica se lleva a cabo con una aguja de calibre 18 a 20 o una aguja Nokor, la cual se inserta en la piel adyacente a la cicatriz de forma paralela a su superficie y con el bisel hacia arriba, inicialmente con movimientos hacia atrás y hacia adelante y luego en forma de abanico debajo de la cicatriz, esto con el fin de liberar las adherencias en el plano subcutáneo o dérmico. Al terminar, se ejerce compresión para evitar la formación de hematomas y se aconseja la aplicación de hielo local y antiinflamatorios durante cinco días.

Se requieren múltiples sesiones con intervalos de mínimo tres semanas y se logran tasas de mejoría de la apariencia de la piel de 40 a 50 %. No se recomienda esta técnica en la región preauricular, temporal o man-

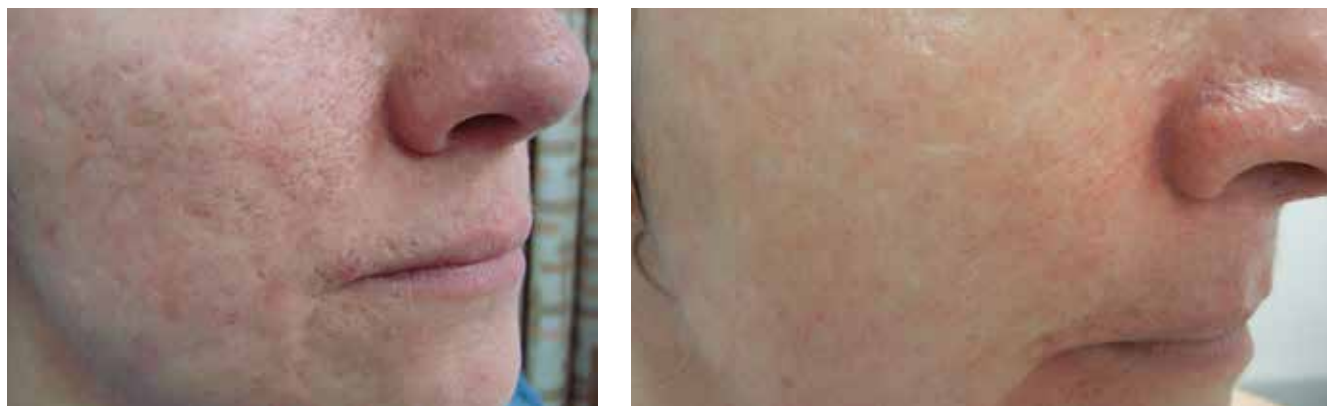

FIGURA 3. (A) Cicatrices en *rolling* y *boxcar*. (B) Resultado después de dos sesiones de subcisión y resección con sacabocados.

dibular, con el fin de evitar lesiones en el nervio facial y los grandes vasos^{1,21,39,40}. En el 2010 se describió una técnica de subcisión y succión con el microdermabrador, encontrándose con esta combinación un aumento de la mejoría entre 60 y 90 %, sin efectos secundarios importantes⁴¹ (**FIGURA 3**).

Técnicas con sacabocados

Existen tres modalidades de tratamiento con indicación específica para cicatrices en picahielo y *Boxcar* profundas.

1. Escisión en sacabocados. Esta técnica consiste en practicar una escisión con sacabocados de 1,5, 3 o 5 mm, el cual debe abarcar toda la cicatriz con sus bordes incluidos y llegar en profundidad hasta el tejido celular subcutáneo para asegurar la remoción del tejido cicatricial. Luego se sutura con Prolene® 5-0 o 6-0, con puntos separados en suficiente cantidad para permitir un adecuado afrontamiento de la herida quirúrgica.

Si se requiere una escisión de mayor tamaño, es preferible recurrir a la escisión elíptica, con el fin de evitar defectos en el cierre como las “orejas de perro”. En general, se recomienda dejar espacios entre cada cicatriz de mínimo 4 a 5 mm, para evitar retracciones, y un intervalo de cuatro semanas entre los procedimientos, para permitir una adecuada cicatrización. Los puntos deben retirarse a los siete días^{3,42,43,51}.

2. Incisión y elevación con sacabocados. Esta técnica que combina la escisión con sacabocados y los microinjertos es de gran utilidad en cicatrices deprimidas superficiales y profundas. Se deja piel flotante solo en los bordes laterales de la cicatriz y se lleva el tejido a

una altura un poco mayor que la de la piel adyacente. Esto permite que, al retraerse el tejido durante el proceso de cicatrización, deje una apariencia más elevada de la piel afectada. Al final debe fijarse la piel flotante al tejido circundante con sutura o con una gota de pegamento de cianoacrilato⁴²⁻⁴⁴.

3. Microinjertos. Los microinjertos de piel requieren de una cuidadosa técnica para que el injerto sobreviva en la zona receptora. Se usan específicamente en cicatrices en picahielo, debido a las dificultades con los otros tratamientos por la profundidad de la lesión. Consiste en la resección con un sacabocados de las cicatrices seleccionadas hasta el tejido celular subcutáneo (área receptora). El tejido reseca se reemplaza con un injerto de piel de espesor total tomado de la región retroauricular. Se debe ocluir para proteger el injerto y garantizar su permanencia, y se esperan siete días, tiempo en el cual ya se ha adherido el injerto al tejido receptor⁴⁵⁻⁴⁷.

Microagujas

Esta técnica consiste en practicar punciones repetidas sobre la piel afectada para promover la eliminación y producción de nuevo colágeno. Se requiere un rodillo estéril compuesto de una serie de agujas afiladas, las cuales se aplican en la piel con cierto grado de presión y con movimientos en varias direcciones en las áreas afectadas, penetrando hasta 1,5 o 2 mm en la dermis.

Es una técnica fácil, con mínimos efectos secundarios, como sangrado transitorio y equimosis local, con resultados satisfactorios desde la sexta semana hasta los tres meses después del tratamiento, y una mejoría adicional en la textura de la piel en los 12 meses siguientes.

Está contraindicada en pacientes con anticoagulación

o infecciones activas en piel, en quienes se haya aplicado materiales de relleno en los últimos seis meses y si hay antecedentes de cicatrices hipertróficas o queloides^{4,48-51}.

Tratamiento combinado

En muchos estudios se ha demostrado una mayor efectividad del tratamiento combinado en las cicatrices de acné, como: los rellenos dérmicos y el láser fraccionado; la exfoliación cutánea y las microagujas o la dermoabrasión; y la exfoliación cutánea seguida de subcisión y láser fraccionado⁵²⁻⁵⁵. También se han descrito técnicas quirúrgicas combinadas entre ellas y asociadas con láser fraccionado¹.

¿Qué hay de nuevo?

En los últimos años se ha hablado de la utilidad del plasma rico en plaquetas como una alternativa terapéutica en la curación de heridas, debido a sus propiedades moduladoras y estimuladoras de la proliferación y diferenciación de las células de origen mesenquimatoso, entre ellas los fibroblastos y las células endoteliales, lo que favorece la regeneración tisular.

El plasma rico en plaquetas es una fracción de plasma obtenido de la sangre del mismo paciente, con una gran concentración de plaquetas, superior a la normal. Estas plaquetas contienen un gran número de factores de crecimiento y citocinas, los cuales son secretados activamente por los gránulos plaquetarios, además de proteínas involucradas en la adhesión celular, como la fibronectina y fibrina; proporcionan un medio de soporte para la diferenciación y proliferación de los fibroblastos, y la reparación y regeneración de la matriz extracelular. La técnica más frecuentemente descrita para su obtención es la centrifugación, pero en nuestro medio se hace también por secuestro gravitacional de las plaquetas, evitando la centrifugación excesiva y mejorando la calidad de la muestra.

Una vez obtenido el plasma rico en plaquetas, este puede permanecer estable durante ocho horas en condiciones de anticoagulación. En el momento de su aplicación debe adicionarse una sustancia activadora, como el cloruro de calcio y la trombina, para permitir la liberación de los gránulos plaquetarios y, por ende, su acción. Una vez agregado el activador, debe procederse a la aplicación del plasma antes de 10 minutos para evitar la retracción del coágulo, y el secuestro de las proteínas y factores derivados de las plaquetas.

El plasma rico en plaquetas se ha estudiado para cirugía maxilofacial, ortopedia y, en dermatología, en el tratamiento contra el envejecimiento y en la reepitelia-

lización de úlceras venosas, pero son pocos los estudios sobre la reparación de cicatrices de acné^{56,57}.

En un estudio de Lee, *et al.*, sobre el tratamiento combinado con láser CO₂ y aplicación intradérmica de plasma rico en plaquetas o solución salina, se demostró una recuperación más rápida y mayor mejoría de las cicatrices con dicho plasma. Esto nos lleva a pensar en la necesidad de futuros estudios controlados que demuestren su efectividad como tratamiento único en las cicatrices de acné⁵⁸.

Tratamiento de las cicatrices hipertróficas y queloides

En cuanto a las cicatrices hipertróficas y queloides, la mejor opción continúa siendo el tratamiento combinado con la infiltración intralesional de esteroides, crioterapia e, incluso, en algunos casos, resección quirúrgica.

Hay otros tratamientos alternativos, como la silicona en parches por dos a tres meses, el láser, la radioterapia y la aplicación intralesional de medicamentos como el 5-fluoracilo, la bleomicina y el interferón alfa, con los cuales se han obtenido grados variables de mejoría en diferentes estudios^{1,4,59}.

En conclusión, las cicatrices por acné son una complicación con gran impacto psicológico y de difícil manejo, debido a que no hay un tratamiento totalmente efectivo y con resultados rápidos. Por esto, se han usado tratamientos combinados con las diferentes opciones terapéuticas que mejoran los resultados a largo plazo; además, se han desarrollado nuevas tecnologías con buenos resultados, como la fototermólisis selectiva y, más recientemente, el plasma rico en plaquetas. Este último requiere de más estudios en el tratamiento de las cicatrices del acné para poder hacer recomendaciones basadas en la evidencia científica. Debido a la dificultad en su manejo, se recomienda el tratamiento oportuno y adecuado del acné para prevenir su aparición.

Referencias

1. Jacob CI, Dover JS, Kaminer MS. Acne scarring: A classification system and review of treatment options. *J Am Acad Dermatol*. 2001;45:109-17.
2. Layton AM, Henderson CA, Cunliffe WJ. A clinical evaluation of acne scarring and its incidence. *Clin Exp Dermatol*. 1994;19:303-8.
3. Levy LL, Zeichner JA. Management of acne scarring, part II: A comparative review of non-laser-based, minimally invasive approaches. *Am J Clin Dermatol*. 2012;13:331-40.
4. Fabbrocini G, Annunziata MC, D'Arco V, De Vita V, Lodi G, Mauriello MC, et al. Acne scars: Pathogenesis, classification and treatment. *Dermatol Res Pract*. 2010;2010:1-13.

5. Tsao SS, Dover JS, Arndt KA, Kaminer MS. Scar management: Keloid, hypertrophic, atrophic, and acne scars. *Semin Cutan Med Surg.* 2002;21:46-75.
6. Holland DB, Jeremy AH, Roberts SG, Seukeran DC, Layton AM, Cunliffe WJ. Inflammation in acne scarring: A comparison of the responses in lesions from patients prone and not prone to scar. *Br J Dermatol.* 2004;150:72-81.
7. Basta-Juzbašić A. Current therapeutic approach to acne scars. *Acta Dermatovenerol Croat.* 2010;18:171-5.
8. Goodman GJ, Baron JA. The management of postacne scarring. *Dermatol Surg.* 2007;33:1175-88.
9. Grupo Colombiano de Estudio en Acné. Guías colombianas para el manejo del acné: una revisión basada en la evidencia. *Rev Asoc Colomb Dermatol.* 2011;19:129-58.
10. Slavin JW. Trichloroacetic acid peels. *Aesthetic Surgery Journal.* 2004;24:469-70.
11. Bhardwaj D, Khunger N. An assessment of the efficacy and safety of CROSS technique with 100% TCA in the management of ice pick acne scars. *J Cutan Aesthet Surg.* 2010;3:93-6.
12. Grimes PE. The safety and efficacy of salicylic acid chemical peels in darker racial-ethnic groups. *Dermatol Surg.* 1999;25:18-22.
13. Landau M. Chemical peels. *Clin Dermatol.* 2008;26:200-8.
14. Erbağci Z, Akçali C. Biweekly serial glycolic acid peels Vs. long-term daily use of topical low-strength glycolic acid in the treatment of atrophic acne scars. *Int J Dermatol.* 2000;39:789-94.
15. Berardesca E, Cameli N, Primavera G, Carrera M. Clinical and instrumental evaluation of skin improvement after treatment with a new 50% pyruvic acid peel. *Dermatol Surg.* 2006;32:526-31.
16. Kim EK, Hovsepian RV, Mathew P, Paul MD. Dermabrasion. *Clin Plast Surg.* 2011;38:391-5.
17. Campbell RM, Harmon CB. Dermabrasion in our practice. *J Drugs Dermatol.* 2008;7:124-8.
18. Alkhawam L, Alam M. Dermabrasion and microdermabrasion. *Facial Plast Surg.* 2009;25:301-10.
19. Tsai RY, Wang CN, Chan HL. Aluminum oxide crystal microdermabrasion. A new technique for treating facial scarring. *Dermatol Surg.* 1995;21:539-42.
20. Karimipour DJ, Karimipour G, Orringer JS. Microdermabrasion: An evidence-based review. *Plast Reconstr Surg.* 2010;125:372-7.
21. Rivera AE. Acne scarring: A review and current treatment modalities. *J Am Acad Dermatol.* 2008;59:659-76.
22. Glogau RG. Fillers: From the past to the future. *Semin Cutan Med Surg.* 2012;31:78-87.
23. Sánchez I, Candelas D, Ruiz R. Materiales de relleno: tipos, indicaciones y complicaciones. *Actas Dermosifiliogr.* 2010;101:381-93.
24. Bisaccia E, Saap L, Kadry R, Scarborough D. Non-invasive procedures in cosmetic dermatology. *Skin Aging.* 2007;15:38-40.
25. Sadove R. Injectable poly-L-lactic acid: A novel sculpting agent for the treatment of dermal fat atrophy after severe acne. *Aesthetic Plast Surg.* 2009;33:113-6.
26. Sadick NS, Palmisano L. Case study involving use of injectable poly-L-lactic acid (PLLA) for acne scars. *Journal of Dermatological Treatment.* 2009;20:302-7.
27. Pinski KS, Roenigk HH Jr. Autologous fat transplantation. Long-term follow-up. *J Dermatol Surg Oncol.* 1992;18:179-84.
28. Barnett JG, Barnett CR. Treatment of acne scars with liquid silicone injections: 30-year perspective. *Dermatol Surg.* 2005;31:1542-9.
29. Prather CL, Jones DH. Liquid injectable silicone for soft tissue augmentation. *Dermatol Ther.* 2006;19:159-68.
30. Carniol PJ, Meshkov L, Grunebaum LD. Laser treatment of facial scars. *Curr Opin Otolaryngol Head Neck Surg.* 2011;19:283-8.
31. Alexiades-Armenakas MR, Dover JS, Arndt KA. The spectrum of laser skin resurfacing: Nonablative, fractional, and ablative laser resurfacing. *J Am Acad Dermatol.* 2008;58:719-37.
32. Walia S, Alster TS. Prolonged clinical and histologic effects from CO₂ laser resurfacing of atrophic acne scars. *Dermatol Surg.* 1999;25:926-30.
33. Tanzi EL, Alster TS. Single-pass carbon dioxide versus multiple-pass Er:YAG laser skin resurfacing: A comparison of postoperative wound healing and side-effect rates. *Dermatol Surg.* 2003;29:80-4.
34. Chua SH, Ang P, Khoo LS, Goh CL. Nonablative 1450-nm diode laser in the treatment of facial atrophic acne scars in type IV to V Asian skin: A prospective clinical study. *Dermatol Surg.* 2004;30:1287-91.
35. Lee DH, Choi YS, Min SU, Yoon MY, Suh DH. Comparison of a 585-nm pulsed dye laser and a 1064-nm Nd:YAG laser for the treatment of acne scars: A randomized split-face clinical study. *J Am Acad Dermatol.* 2008;60:801-7.
36. Min SU, Choi YS, Lee DH, Yoon MY, Suh DH. Comparison of a long-pulse Nd:YAG laser and a combined 585/1,064-nm laser for the treatment of acne scars: A randomized split-face clinical study. *Dermatol Surg.* 2009;35:1720-7.
37. Hasegawa T, Matsukura T, Mizuno Y, Suga Y, Ogawa H, Ikeda S. Clinical trial of a laser device called fractional photothermolysis system for acne scars. *J Dermatol.* 2006;33:623-7.
38. Manstein D, Herron GS, Sink RK, Tanner H, Anderson RR. Fractional photothermolysis: A new concept for cutaneous remodeling using microscopic patterns of thermal injury. *Lasers Surg Med.* 2004;34:426-38.
39. Chandrashekar B, Nandini A. Acne scar subcision. *J Cutan Aesthet Surg.* 2010;3:125-6.
40. Al-Dhalimi MA, Arnoos AA. Subcision for treatment of rolling acne scars in Iraqi patients: A clinical study. *J Cosmet Dermatol.* 2012;11:144-50.
41. Aalami S, Balighi K, Lajevardi V, Akbari E. Subcision-suction method: A new successful combination therapy in treatment of atrophic acne scars and other depressed scars. *J Eur Acad Dermatol Venereol.* 2011;25:92-9.
42. Khunger N. Standard guidelines of care for acne surgery. *Indian J Dermatol Venereol Leprol.* 2008;74:28-36.
43. AlGhamdi KM, AlEnazi MM. Versatile punch surgery. *J Cutan Med Surg.* 2011;15:87-96.
44. Khunger N; IADVL Task Force. Standard guidelines of care for acne surgery. *Indian J Dermatol Venereol Leprol.* 2008;74:28-36.
45. Johnson WC. Treatment of pitted scars. Punch transplant technique. *J Dermatol Surg Oncol.* 1986;12:260.
46. de Almeida AR, de Oliveira NI, Kadunc BV, de Almeida Prado Sampaio S. Surgical pearl: Lubricating jelly as a dressing in punch grafts for pitted acne scars. *J Am Acad Dermatol.* 1998;38:613-5.

47. Goodman GJ. Management of post-acne scarring. What are the options for treatment? *Am J Clin Dermatol.* 2000;1:3-17.
 48. Fabbrocini G, Fardella N, Monfrecola A, Proietti I, Innocenzi D. Acne scarring treatment using skin needling. *Clin Exp Dermatol.* 2009;34:874-9.
 49. Majid I. Microneedling therapy in atrophic facial scars: An objective assessment. *J Cutan Aesthet Surg.* 2009;2:26-30.
 50. Doddaballapur S. Microneedling with dermaroller. *J Cutan Aesthet Surg.* 2009 1;2:110-1.
 51. Fife D. Practical evaluation and management of atrophic acne scars: Tips for the general dermatologist. *J Clin Aesthet Dermatol.* 2011;4:50-7.
 52. Ayhan S, Baran CN, Yavuzer R, Latifoglu O, Cenetoglu S, Baran NK. Combined chemical peeling and dermabrasion for deep acne and post-traumatic scars as well as aging face. *Plast Reconstr Surg.* 1998;102:1238-46.
 53. O'Daniel TG. Multimodal management of atrophic acne scarring in the aging face. *Aesthetic Plast Surg.* 2011;35:1143-50.
 54. Sharad J. Combination of microneedling and glycolic acid peels for the treatment of acne scars in dark skin. *J Cosmet Dermatol.* 2011;10:317-23.
 55. Kang WH, Kim YJ, Pyo WS, Park SJ, Kim JH. Atrophic acne scar treatment using triple combination therapy: Dot peeling, subcision and fractional laser. *J Cosmet Laser Ther.* 2009;11:212-5.
 56. Rodríguez J, Palomar MA, Torres J. Plasma rico en plaquetas: fundamentos biológicos y aplicaciones en cirugía maxilofacial y estética facial. *Rev Esp Cir Oral Maxilofac.* 2012;34:8-17.
 57. Kim DH, Kim JY, Seo SH, Ahn HH, Kye YC, Choi JE. Recalcitrant cutaneous ulcer of comorbid patient treated with platelet rich plasma: A case report. *J Korean Med Sci.* 2012;27:1604-6.
 58. Lee JW, Kim BJ, Kim MN, Mun SK. The efficacy of autologous platelet rich plasma combined with ablative carbon dioxide fractional resurfacing for acne scars: A simultaneous split-face trial. *Dermatol Surg.* 2011;37:931-8.
 59. Juckett G, Hartman-Adams H. Management of keloids and hypertrophic scars. *Am Fam Physician.* 2009;80:253-60.
-

Zudenina *plus* GEL

Adapaleno 0,1% + Clindamicina 1,0%

El *plus* en terapia combinada antiacné

- Asociación que ofrece alta eficacia terapéutica.¹
- Triple mecanismo de acción:²
 - Efecto anticomedogénico
 - Efecto antiinflamatorio
 - Efecto antimicrobiano
- Adapaleno incrementa la penetración folicular de clindamicina.³
- Menor incidencia de irritación, descamación y resequedad cutánea frente a monoterapia.^{4,5}



Reg. San. 2008M-0009031

medihealth
Cuidamos lo que la naturaleza crea... *tu piel*

INDICACIONES: Tratamiento cutáneo del acné vulgar. **CONTRAINDICACIONES:** Hipersensibilidad a alguno de los componentes del producto, embarazo, lactancia, menores de 12 años. **COMPOSICIÓN:** Cada 100 g de GEL contienen: Adapaleno 0,1%, clindamicina base (como clindamicina fosfato) 1,0%. **DOSIFICACIÓN Y MODO DE EMPLEO:** Únicamente para uso tópico. Aplicar en las áreas afectadas de la piel, una vez al día, como una película fina aplicada en la piel seca y limpia hasta una hora antes de dormir. **PRESENTACIÓN:** ZUDENINA PLUS tubo por 30 g. **REGISTRO SANITARIO:** INIA/MA 2008M-0009031. **BIBLIOGRAFÍA:** 1. Dane Thiboutot, MD. New insights into the management of acne. An update from the Global Alliance to Improve Outcomes in Acne Group. J Am Acad Dermatol 2009;60(5):50-52. 2. Jann E. Witko J. MD. Efficacy and tolerability of combined topical treatment of acne vulgaris with adapalene and clindamycin: A multicenter, randomized, investigator-blinded study. J Am Acad Dermatol 2003;49:521-7. 3. Gaurav K. Jain. Adapalene pre-treatment increases follicular penetration of clindamycin: In vitro and in vivo studies. Indian J Dermatol Venereol Leprol 2007;73:225-9. 4. Caron O, Sotby V, Guézo A, Vieschere M. Skin tolerance of adapalene 0.1% gel in combination with other topical antiacne treatments. J Am Acad Dermatol. 1997; Aug;36(8 Pt 2):5113-5. 5. Sahlyer L.J, Fisher M.D, Sawyer T.A, Mills O.H Jr. A comparative study of benzoyl peroxide and clindamycin phosphate for treating acne vulgaris. Br J Dermatol. 1988 Nov;119(5):615-22.

En el tratamiento del acné inflamatorio

una vez al día
Indoxyl[®]
gel

(Clindamicina 1% y Peróxido de Benzoílo 5%)

Rápida acción para cambios reales

- Rápido inicio de acción¹⁻³
- Eficacia sostenida durante las 12 semanas de tratamiento¹⁻³
- Buen perfil de tolerabilidad^{1,2,4}
- Cosméticamente bien aceptado⁵
- Conveniente aplicación⁶:

**1 una vez
al día**



PRESENTACIÓN
Gel: Tubo x 30g

Referencias:

1. Langner A et al. Brit J Dermatol 2008; 158:122-129. 2. Estudio DUETTA. Datos tomados de Zouboulis CC et al. Cutis 2009; 84:223-229. 3. Lookingbill P et al. J Am Acad Dermatol 1997; 37:590-595. 4. Cunliffe WJ et al. Clinical Therapeutics 2002; 24(7):1117-1133. 5. Del Rosso JQ, Cutis 2005. 75(suppl 2): 15-18 6. Información para prescribir INDOXYL® Gel.

INDOXYL® GEL.

Tratamiento tópico del acné pápulo-pustuloso con o sin comedones asociados La combinación de rapidez, comodidad y tolerabilidad

COMPOSICIÓN: INDOXYL® GEL contiene clindamicina fosfato (equivalente a clindamicina 1%) y peróxido de benzoílo al 5%.

INDICACIONES Y USO: INDOXYL® GEL está indicado para el tratamiento tópico del acné vulgar.

CONTRAINDICACIONES: Hipersensibilidad a cualquiera de los componentes de la fórmula.

PRECAUCIONES: El uso concomitante de otras terapias tópicas para el acné deberá ser cuidadoso para evitar un efecto irritativo acumulativo, tal como irritación, especialmente cuando se usan agentes tópicos descamativos o abrasivos. Deberá evitarse el contacto con los ojos y las membranas mucosas.

EFFECTOS SECUNDARIOS: Durante los estudios clínicos se presentaron en forma leve los siguientes efectos secundarios: eritema, descamación y sequedad de la piel en las áreas tratadas.

DOSIFICACIÓN: INDOXYL® GEL debes ser aplicado una vez al día, en las horas de la noche o según las indicaciones del médico, en aquellas zonas afectadas con acné, preferiblemente después de lavada la piel y secada perfectamente.

PRESENTACIÓN: Tubo por 30 g listo para utilizar. El tubo en la farmacia debe mantenerse refrigerado a una temperatura entre 2 °C y 8 °C. Una vez recibido y abierto el tubo por el paciente, el mismo puede mantenerse sin ser refrigerado a una temperatura menor a 30 °C. En este caso el tubo permanece activo durante 60 días (Reg. San. INVIMA 2003M-0002839).

Material para uso exclusivo del cuerpo médico.

MAYOR INFORMACIÓN : GLAXOSMITHKLINE Colombia S.A., Calle 26 # 69B-45 Edificio Bogotá Corporate Center Piso 9.

Línea de información gratuita: 01 8000 118686. Página Web: www.gsk.com



COBZP0001/11

Vías inflamatorias en la fisiopatología del acné

Inflammatory pathways in acne

Grupo Colombiano de Estudio en Acné: Beatriz Orozco¹, Margarita María Velásquez², Esperanza Meléndez³, Juan Guillermo Pabón, Adriana Motta, Liliana Anaya, Juan Jaime Atuesta, Luis Fernando Balcázar, María Isabel Barona⁴, Margarita María Becerra, Florinda Busi, Martha Helena Campo, Adriana Cruz, Milena Danies, Teresita Diazgranados, Diego Espinosa⁵, Claudia Escandón, Adriana Gaita, Gonzalo Eduardo García, Martha Lucía González, Bernardo Huyke, Sol Beatriz Jiménez⁵, Juana Gabriela López, María Cristina Lotero⁵, Óscar Medina, Carlos Montealegre², Mauricio Ortiz, Johanna Parra, Lina Quiroz⁵, Ramiro Quintero, Verónica Ranking, Jaime Rengifo⁶, Mary Ann Robledo², Ricardo Rueda, José Tovar, Claudia Uribe⁵, Jessica Vallejo, Gloria Velásquez⁵, Natalia Velásquez⁵

1. Universidad Pontificia Bolivariana, Medellín, Colombia
2. Universidad de Antioquia, Medellín, Colombia
3. Universidad Libre, Barranquilla, Colombia
4. Centro Médico Imbanaco, Cali, Colombia
5. CES, Medellín, Colombia
6. Clínica Las Américas, Medellín, Colombia

Resumen

El acné vulgar es una enfermedad inflamatoria multifactorial que compromete la unidad pilosebácea y afecta el 80 % de la población adolescente. Se han propuesto diversos mecanismos en su patogénesis, entre los cuales se menciona, especialmente, el inmunológico posiblemente asociado al sobrecrecimiento bacteriano. En este artículo se revisan los avances más recientes de la fisiopatología e inmunología, la relación con *Propionibacterium acnes* y las posibles implicaciones terapéuticas.

PALABRAS CLAVE: acné, inflamación, fisiopatología, inmunología, TLR-2

Summary

Acne vulgaris is a multifactorial inflammatory disease that involves the pilosebaceous unit, affecting 80% of the teenager population. Various mechanisms have been proposed in its pathogenesis, including special mention possibly an immunological mechanism associated with bacterial overgrowth. In this article we review the latest developments related to its pathophysiology and immunology, its relationship with *Propionibacterium acnes* and the possible therapeutic implications.

KEY WORDS: Acne, inflammation, physiopathology, immunology, TLR-2

Correspondencia:

Beatriz Orozco

Email:

beatrizorozco@une.net.co

Recibido: 22 de abril de 2013.

Aceptado: 1 de Octubre de 2013.

No se reportan conflictos de intereses.

Introducción

El acné vulgar es una enfermedad inflamatoria multifactorial de la unidad pilosebácea. Entre los mecanismos inmunopatogénicos propuestos, la activación de la res-

puesta inmunitaria por agentes como *Propionibacterium acnes*, ha sido de especial interés y ampliamente estudiada por sus implicaciones terapéuticas. *Propionibacterium acnes* es capaz de disparar la respuesta inmunitaria innata y adaptativa tanto celular como humoral,

mediante la liberación directa de productos proinflamatorios como proteasas, lipasas, hialuronidasas y factores quimiotácticos de polimorfonucleares, linfocitos y macrófagos. Este microorganismo también induce la liberación de citocinas al activar diferentes células mediante los receptores de tipo Toll (TLR). Entre las citocinas que participan en el acné, se resaltan la interleucina 1 (IL-1), el factor de necrosis tumoral alfa (TNF- α), la IL-8, la IL-10, la IL-12 y el interferón gamma (IFN- γ)^{1,2}.

La glándula sebácea se considera un órgano inmunológico, que tiene la capacidad de activar la inmunidad innata, producir neuropéptidos, excretar péptidos antimicrobianos y exhibir características de células madre. Los cambios cualitativos en los lípidos del sebo inducen alteración en la diferenciación de queratinocitos y en la secreción de IL-1, contribuyendo al desarrollo de hiperqueratosis folicular. Estos cambios pueden darse en respuesta a *P. acnes* y otros desencadenantes del acné. La presencia de metaloproteinasas se ha relacionado con alteración en la cicatrización. Las proteasas de *P. acnes* son inductoras de las metaloproteinasas (MMP) 1, 2, 3, 9 y 13; la MMP-9 está presente en el proceso de queratinización folicular. Estas metaloproteinasas son blancos terapéuticos en el acné³⁻⁶.

Los estudios recientes sobre la etiopatogenia del acné vulgar se han enfocado en el papel del daño oxidativo y las enzimas antioxidantes. Los neutrófilos reclutados en el tejido liberan especies reactivas de oxígeno, las cuales producen inflamación y daño tisular. Por otro lado, se han descrito los receptores activadores de proliferación de peroxisomas (*Peroxisome Proliferator-Activated Receptors*, PPAR), los cuales se expresan en la piel y pueden ser activados o bloqueados para modificar la producción de lípidos, la apoptosis de los sebocitos, el proceso inflamatorio y la diferenciación celular^{7,8}.

El estudio de los mecanismos que median la inflamación en el acné permitirá la identificación de nuevos blancos terapéuticos y, posiblemente, el diseño de herramientas de evaluación, la determinación de la gravedad en la enfermedad y el seguimiento.

Propionibacterium acnes y su relación con la inflamación en el acné

La patogénesis del acné es multifactorial y tradicionalmente se ha considerado que se basa en: 1) alteración de la queratinización folicular (hiperqueratinización) en la unidad pilosebácea; 2) colonización y actividad de *P. acnes* en los folículos; 3) influencia hormonal; 4) producción de sebo, y 5) liberación de mediadores de la inflamación.

Los recientes avances en estudios celulares y moleculares están cambiando la percepción de la patogénesis del acné, en la cual la respuesta inmunitaria cobra importancia, destacándose: 1) eventos inflamatorios mediados por la IL-1 que preceden a la hiperqueratinización; 2) *P. acnes* activa el sistema inmunitario innato mediante los TLR; 3) *P. acnes* induce la producción de metaloproteinasas y péptidos antimicrobianos (PAM), y 4) los lípidos de las glándulas sebáceas activan el sistema inmunitario innato⁹.

Propionibacterium acnes ha sido implicado en la patogénesis del acné por más de 100 años. Se ha documentado ampliamente cómo este microorganismo, que forma parte de la flora bacteriana normal de la piel y está presente en las lesiones de acné, juega un papel en la patogénesis de la enfermedad. Se ha evidenciado un incremento significativo de la población de *P. acnes* durante la pubertad, la cual es la edad de inicio de acné, y la mejoría del cuadro clínico después del tratamiento antimicrobiano¹⁰.

En los últimos años, algunos autores han cuestionado la importancia de *P. acnes* como agente causal, basados en estudios recientes en los que se encontraron concentraciones similares del microorganismo en los pacientes con acné y en los controles sanos^{11,12}, lo cual evidencia que la gravedad de la inflamación no se correlaciona con las concentraciones bacterianas en los folículos¹³. Por otro lado, se ha demostrado que los antibióticos tienen efectos inmunomoduladores por sí mismos, independientes del efecto antimicrobiano¹⁰. Aunque aún no se ha esclarecido el papel exacto de *P. acnes* en la patogénesis del acné, sí hay amplia evidencia de su capacidad de activar el sistema inmunitario e inducir el fenómeno inflamatorio, tema central de esta revisión. Es probable que la respuesta diferencial e individual a *P. acnes* esté relacionada con la base genética y la presencia o no de acné ante este agente bacteriano.

Propionibacterium acnes es un bacilo Gram positivo, inmóvil, pleomórfico, bifurcado o ramificado, de crecimiento relativamente lento y no esporulado¹⁴. Posee una membrana celular y una pared celular rica en peptidoglicanos. Es un microorganismo esencialmente anaerobio, aunque en algunas condiciones puede tolerar el oxígeno. Se nutre de los ácidos grasos del sebo producido por las glándulas sebáceas. En la **TABLA 1** se describe su taxonomía.

En los estudios serológicos y bioquímicos se diferenciaron dos fenotipos: tipo I y II, que aparentemente representan dos grupos filogenéticamente diferentes¹⁵. El tipo I, identificado en lesiones de acné, infecciones dentales y remplazos fallidos de cadera, fue objeto del primer análisis genómico¹⁴. La secuenciación del genoma de *P. acnes* (KPA171202) proveniente de aisla-

Filo	Actinobacteria
Orden	Actinomycetales
Suborden	Propionibacterineae
Familia	Propionibacteriaceae
Género	<i>Propionibacterium</i>
Especie	<i>P. acnes</i>

TABLA 1. Taxonomía del *Propionibacterium acnes*¹⁵.

mientos de piel, fue dada a conocer en el 2004¹⁶ y ha permitido entender mejor el papel de esta bacteria en la fisiopatología de la enfermedad.

Su genoma es un cromosoma circular con 2'560.265 pares de bases que codifican alrededor de 2.333 genes, entre los que se encuentran los que le confieren su capacidad de crecer en medios anaerobios o microaerofílicos. La ausencia de genes relacionados con movilidad y la carencia de cascadas de quimiotaxis, confirman su condición de inmovilidad, aunque sí posee un sensor que responde a los estímulos del estrés oxidativo. Se han identificado múltiples genes que están potencialmente implicados en la inmunopatogénesis del acné. Por ejemplo, aquellos que codifican proteínas estructurales e inmunogénicas, como peptidoglucanos y proteínas (PPA1983, PPA1906), que participan en la adherencia a las células¹⁴.

No solamente los componentes estructurales de *P. acnes* son causales de la respuesta inflamatoria. Es claro que *P. acnes* juega un papel activo al sintetizar moléculas que inician la inflamación, ocasionan daño tisular y pueden hacer parte de los procesos de resistencia antibiótica. Por ejemplo, la generación de enzimas y porfirinas por *P. acnes* viables, es esencial en la iniciación de procesos inflamatorios, como se demuestra en los estudios en que se comparan las respuestas inmunitarias generadas por bacilos vivos y bacilos muertos^{1,2}.

Con la secuenciación del genoma de *P. acnes* se evidenció que también sintetiza proteínas de choque térmico (*Heat Shock Proteins*, HSP), como GroEL y DnaK. Estas desempeñan un importante papel inmunogénico, demostrado en estudios donde actúan como agentes desencadenantes de producción de citocinas proinflamatorias, como la interleucina IL-1 α , TNF- α y el factor estimulante de colonias de Granulocitos y macrófagos (*Granulocyte-Macrophage Colony-Stimulating Factor*, GM-CSF)¹.

En la **TABLA 2** se resumen las moléculas sintetizadas por *P. acnes* implicadas en la inmunopatogénesis del acné.

El descubrimiento de bacteriófagos de *P. acnes* ha generado inquietudes acerca de su rol en la patogénesis del acné. Los fagos son los organismos más abundantes sobre la tierra y juegan un papel importante en la diversidad de las bacterias y en la patogénesis de enfermedades infecciosas. Ellos son virus que infectan

Moléculas con capacidad de daño tisular	Potenciales hemolisinas o hemotoxinas	Factores tisulares con potencial toxigénico
Triacilglicerol lipasa	Factores CAMP (PPA687, PPA1198, PPA1340, PPA2108)	PPA1983, PPA1906 exhiben similitudes a proteínas de superficie/ dominio relevantes de adherencia
Lisofosfolipasa		
Cardiolipina sintetasa		
Fosfoesterasa similar a la calcineurina		
Hialuronato liasa		Envoltura celular basada en lipoglucanos
Endoglucoceramidasa	PPA 565 similar a hemolisina III	Proteínas de choque térmico (HSP), GroEL y DnaK
Sialidasa/neuramidasa		Porfirinas
o-Sialoglucoproteína endopeptidasa		
Subtilisina extracelular similar a proteasa		
Tripeptidil aminopeptidasa		

CAMP: Christie, Atkins, Munch-Peterson. PPA: *P. acnes*

TABLA 2. Moléculas sintetizadas por *P. acnes* implicadas en la inmunopatogénesis del acné.

bacterias, inyectando material genético de tipo ARN y ADN de cadena sencilla y doble (ssRNA, dsRNA, ssDNA o dsDNA). Hay fagos líticos, que infectan la bacteria y la destruyen, y hay lisogénicos, que integran su material genético al de la bacteria y pueden vivir con ella de forma silenciosa. En *P. acnes* se han secuenciado genes de un fago lítico (PA6)¹⁷ y de fagos inducibles (PAS50)¹⁸.

Los estudios de los fagos de *P. acnes* pueden ayudar a entender mejor esta bacteria desde el punto de vista genómico, a desarrollar métodos para manipularla genéticamente o a diferenciar subtipos de *Propionibacterium*¹⁹. Esta área del conocimiento está en proceso de desarrollo; es clave continuar los estudios del genoma de los fagos y entender mejor cómo estos organismos influyen a la célula huésped y, asimismo, la patogénesis de la infección.

Factores genéticos

Hasta ahora se han estudiado pocos genes como factores de vulnerabilidad o predisposición al acné. Estos participarían en la regulación del metabolismo de las hormonas esteroideas, en la función inmunitaria innata de los queratinocitos epidérmicos o en ambas.

Se ha sugerido que el acné podría estar ligado a una homeostasis alterada, causada por aspectos de la vida moderna (estrés constante, sedentarismo, dieta), cuyos efectos pueden llevar a un aumento de la sensibilidad a los estímulos externos. Estos factores pueden aumentar la tendencia al desarrollo de enfermedades inflamatorias crónicas debido a pequeños cambios en el nivel de citocinas proinflamatorias o en el metabolismo hormonal y de otras moléculas, cambios que podrían originarse a partir de polimorfismos genéticos que afectan la expresión o la función de genes clave. Por ello, se necesitan estudios genéticos y moleculares sobre el papel del factor de crecimiento insulínico-1 (IGF-1), su receptor, la proteína 3 de unión del IGF y otros elementos de esta cascada, incluyendo receptores nucleares como: receptor X del hígado (LXR), receptor X del retinoide (RXR), receptor del ácido retinoico (RAR) y su cascada, entre estos el factor de transcripción Foxo1²⁰.

Unidad pilosebácea

La unidad pilosebácea es un órgano inmunocompetente. Está compuesta por queratinocitos y sebocitos que pueden actuar como células inmunitarias capaces de reconocer patógenos y también pueden tener anormalidades en sus lípidos. Todo lo anterior puede desempeñar un papel importante en iniciar y perpetuar la acti-

vación de la respuesta inmunitaria innata y adaptativa²¹.

Los agentes microbianos activan respuestas de citocinas por vía del TLR, que reconocen patrones moleculares asociados a patógenos y desencadenan la respuesta inmunitaria; se ha encontrado que *P. acnes* induce producción de IL-12 y de IL-8 por monocitos. Esta producción de citocinas puede ser inhibida por anticuerpos bloqueadores anti-TLR-2²². Varios datos emergentes sugieren que estos eventos ocurren en estadios muy tempranos del desarrollo del acné, lo cual reabre el debate del potencial efecto de *P. acnes* en el inicio de esta enfermedad²³.

Propionibacterium acnes aumenta la formación de lípidos intracelulares en sebocitos de hámster por incremento en la síntesis de *de novo* de triacilglicérol. Esto sugiere su asociación con la lipogénesis sebácea, la inflamación y la inmunidad innata. Así, los lípidos inducidos por *P. acnes* pueden representar un reclutamiento de factores protectores o agravantes²⁴. Las glándulas sebáceas juegan un papel importante en la inmunidad innata de la piel, producen neuropéptidos y péptidos antimicrobianos, y exhiben características de células madre. Los cambios cualitativos en los lípidos del sebo inducen alteración en la diferenciación de queratinocitos y la secreción de IL-1, lo que contribuye a la hiperqueratosis folicular²⁵.

Inmunidad innata en el acné

La inmunidad innata constituye la respuesta más temprana a cualquier patógeno. Comprende desde barreras físicas, como la piel y las mucosas, hasta respuestas celulares mediadas por monocitos y macrófagos, células asesinas naturales (*Natural Killers*, NK), células dendríticas, eosinófilos o basófilos, así como citocinas proinflamatorias y otros factores solubles²².

La respuesta inmunitaria innata desarrollada frente a *P. acnes* ha sido implicada como un factor importante en la patogénesis del acné y, por lo tanto, como posible objetivo en el tratamiento de esta entidad.

En la patogénesis del acné están vinculadas reacciones inflamatorias y colonización por *P. acnes*, el cual estimula a los queratinocitos para la producción de otros mediadores inflamatorios, por lo que se ha propuesto que el acné es el resultado de un desequilibrio en la respuesta inmunitaria innata de los queratinocitos que repercute en la intensidad de los factores intrínsecos bacterianos y de los factores endógenos del huésped²⁶.

Entre los efectos descritos, *P. acnes* induce diferenciación de monocitos a macrófagos CD209+ y a células dendríticas CD1b+, que tienen actividad antimicrobiana contra la bacteria fagocitada; por otro lado, induce la ex-

presión de IL-15 y GM-CSF. La adición de tretinoína (ácido holo-transretinoico o ATRA), comúnmente usada para el tratamiento del acné, induce directamente la diferenciación de monocitos a macrófagos CD209+ y potencia la diferenciación mediada por *P. acnes* en CD209+. Por lo tanto, la diferenciación de monocitos en macrófagos CD209+ y células dendríticas CD1b+, por diferentes vías, media la respuesta inmunitaria innata a *P. acnes*²⁷.

Péptidos antimicrobianos

Los PAM son proteínas de más de 2,6 billones de años de antigüedad que hacen parte de los mecanismos de la inmunidad innata en la mayoría de los organismos vivos^{28,29}. En la piel, son producidos por los queratinocitos, neutrófilos, sebocitos y glándulas sudoríparas. Se expresan de manera constitutiva (*RNase 7*, *psoriasin*, *dermcidin*), o se sintetizan en mayor concentración ante un estímulo inflamatorio (β -defensina-2 y 3-catelicidina). El mecanismo de acción de los PAM no es completamente conocido, pero se cree que incrementan la permeabilidad de la membrana citoplásmica en el agente patógeno o alteran su estructura física²⁸. También, hacen parte de cascadas de señalización en procesos inflamatorios o pueden servir de factores quimiotácticos para linfocitos T y células dendríticas.

La primera línea de defensa contra las infecciones son los PAM y la integridad de la barrera epidérmica. Además de lo anterior, la presencia de *Staphylococcus epidermidis*, el mayor constituyente de la microflora en la piel sana, actúa como barrera contra la colonización de potenciales patógenos como *P. acnes*, produciendo PAM que actúan conjuntamente con los PAM producidos por los queratinocitos, lo que permite mantener una homeostasis que regula el exceso de citocinas liberadas frente a los daños epidérmicos. La microflora cutánea normal tiene acción protectora, por lo que su desequilibrio, aun en ausencia de una infección clásica, podría tener asociación con entidades como el acné y la rosácea³⁰.

Otro aspecto interesante es la actividad antimicrobiana de varios ácidos grasos libres en la piel. En modelos *in vitro* se demostró que los ácidos láurico, palmítico y oleico estimulan a los sebocitos para la producción de la β -defensina humana-2 (*human β -Defensin 2*, hBD-2), la cual tiene acción antimicrobiana contra *P. acnes* y sugiere el uso potencial de ácidos grasos libres como un tratamiento multifuncional antimicrobiano en el manejo del acné vulgar³¹.

Diferentes tipos de *P. acnes* inducen respuestas diversas por parte de los queratinocitos y sebocitos^{15,32}, entre ellas, la habilidad de inducir la expresión de beta-defensinas humanas (hBD), en particular, hBD-2. Si a esto se le adiciona la condición de sobrecrecimiento

bacteriano en la unidad pilosebácea, se aumenta la probabilidad de desarrollar acné inflamatorio^{30,33}. La inducción de la producción de beta-defensinas (hBD 1 y 2) ante el estímulo con *P. acnes*^{32,34}, es consecuencia de la activación de la vía de señalización por los TLR 2 y 4. Los estudios con anticuerpos neutralizadores de TLR 2 y 4 han corroborado estas vías de activación de producción de PAM³⁵. También, se ha demostrado que las beta-defensinas LL-37 y psoriasina, que se expresan en queratinocitos y sebocitos, tienen actividad microbicida contra *P. acnes*^{34,36,37}.

Reconocimiento bacteriano y receptores de tipo Toll

Estos receptores (TLR) son uno de los principales mecanismos de reconocimiento de patógenos y esenciales en las primeras fases de la respuesta inflamatoria. Originalmente se encontraron en los genes de la mosca *Drosophila* que intervenía para la formación de su eje dorsal, pero luego se descubrió que también actuaban en la respuesta antimicrobiana en el reconocimiento de patrones conservados a lo largo de la evolución de muchos tipos de células, siendo esenciales en la respuesta inmunitaria innata^{38,39}. Por lo tanto, los TLR intervienen en la respuesta inmunitaria en contra de bacterias, parásitos y hongos. Se encuentran localizados en el epitelio de la piel y de las vías aéreas, células endoteliales y células de la respuesta inmunitaria como son los monocitos, macrófagos, células dendríticas y granulocitos⁴⁰.

Estos TLR se expresan en un amplio rango de células del sistema inmunitario de la piel, como queratinocitos, células de Langerhans, neutrófilos y monocitos. Son proteínas transmembrana, cuya porción extracelular está compuesta por repeticiones de leucina, mientras que su porción intracelular comparte homología con el dominio citoplásmico del receptor para la IL-1⁴¹.

Se han descrito trece TLR entre los humanos y los ratones, que se denominan con números del 1 al 13, pero solo diez de ellos están presentes en los humanos. Los TLR tienen en común en su porción intracitoplásmica un dominio homólogo al receptor de la IL-1 denominado Toll/IL1 (TIR), mientras su porción extracelular está compuesta por repeticiones de leucinas⁴². Los TLR 2, 4 y 5 se encuentran localizados en las membranas celulares, mientras los TLR 3, 7, 8 y 9 se encuentran en las membranas endosómicas; los primeros reconocen patrones de patógenos extracelulares y, los segundos, ácidos nucleicos de los microbios ya fagocitados⁴³.

Son múltiples los ligandos naturales de los TLR, e incluyen componentes de la pared celular bacteriana y material genético (**TABLA 3**). Por ejemplo, *P. acnes*, por ser una bacteria Gram positiva rica en peptidoglucano,

TLR	Ligandos
1	Lipopéptidos triacilados bacterianos
2	Peptidoglucano, lipoproteína, ácido lipoteicoico y porinas bacterianas, hemaglutinina vírica
3	dsARN vírico
4	LPS de Gram negativos, mananos de hongos; fosfolípidos de parásitos; proteínas de cubierta de virus; proteínas de choque térmico
5	Flagelina bacteriana
6	Lipopéptidos diacilados bacterianos y ácido lipoteicoico
7	ssARN monocatenario vírico
8	ssARN monocatenario vírico
9	ADN CpG sin metilar bacteriano y vírico
10	Desconocido

LPS: lipopolisacárido de la pared bacteriana; CpG: secuencias citosina guanina; dsARN: ARN de doble cadena; ssRNA: ARN monocatenario

TABLA 3. Receptores de tipo toll (TLR) y sus ligandos.

es reconocida por la vía del TLR-2. El TLR-2 se encuentra presente en múltiples células de la respuesta inflamatoria, incluyendo queratinocitos y sebocitos³⁵. La activación del TLR-2, genera una cascada de señalización intracelular, dependiente de la proteína de diferenciación mieloide (MyD88), que conduce a la translocación de factores nucleares, como la proteína activadora-1 (AP-1) y la proinflamatorias IL-1, IL-6, IL-8, IL-12 y TNF- α ^{1,2}.

Aunque la activación por su ligando extracelular sea diferente para cada TLR, la señalización de las vías de respuesta intracelular son similares en ellos a las utilizadas por los receptores de citocinas y terminan en la inducción de la translocación del factor nuclear kappa-B (NF- κ B), el cual modula la transcripción de muchos genes de respuesta inmunitaria. Esto resulta en la producción de multitud de citocinas y quimiocinas, además de la fabricación de péptidos antimicrobianos, y facilita la activación de la inmunidad adaptativa⁴².

El evento primario en la patogénesis del acné compromete la alteración del epitelio y la colonización de las unidades pilosebáceas por *P. acnes*. con la subsecuente reacción inflamatoria de la dermis circundante. La detección de células positivas para TLR-2 en la región perifolicular fue la primera prueba de que su activación contribuía a promover la respuesta inflamatoria y la actividad de la enfermedad. Esto, además, fue sustentado por la coexpresión de TLR-2 con CD14, que indica la presencia de células de la línea monocitos/macrófagos. Con los estudios desarrollados en

ratones transgénicos, se pudo demostrar que el peptidoglucano de *P. acnes* es el ligando de los TLR-2⁴⁰.

Además, la activación de TLR-2 en los monocitos libera citocinas proinflamatorias como la IL-8 y la IL-12. La IL-8 es quimiotáctica para los neutrófilos; la liberación de enzimas lisosómicas por parte de estos, termina produciendo la ruptura de la unidad pilosebácea y aumenta la inflamación⁴⁴. Por otra parte, la IL-12 promueve el desarrollo de la respuesta inmunitaria mediada por células Th1 y la sobreproducción de IL-12 se ha implicado en el daño tisular de varias enfermedades inflamatorias y autoinmunitarias^{45,46}. Por lo tanto, la activación de los TLR-2 de monocitos, queratinocitos y otras células inflamatorias por el peptidoglucano de *P. acnes*, es posiblemente uno de los mecanismos iniciales de la respuesta inmunitaria innata en el acné y el que la conecta con la inmunidad adquirida⁴⁰.

Los queratinocitos humanos de lesiones de acné expresan TLR-2 y TLR-4 de forma inducible desde las primeras horas de cultivo *in vitro*⁴⁷. Usando diferentes cepas de *P. acnes*, se pudo demostrar que era posible activar la inmunidad innata y el crecimiento de queratinocitos. El incremento en la expresión del ARN mensajero de las β -defensinas y de la IL-8 puede ser bloqueado con anticuerpos anti-TLR-2 y anti-TLR-4. Además, algunas de las cepas podían aumentar el crecimiento de queratinocitos *in vitro* y esto, posiblemente, podría explicar el taponamiento folicular dado por la hipercornificación y el proceso inflamatorio del acné³⁵.

La respuesta de citocinas inflamatorias provocadas por *P. acnes* y mediada por los TLR intentando hacer un esfuerzo protector, por el contrario, produce un efecto deletéreo mediante la activación de la inflamación y destrucción del tejido. Teniendo en cuenta estas observaciones, la intervención terapéutica de los TLR ha llevado a la investigación de moléculas para tratar la enfermedad. El entendimiento de la inmunidad innata y de sus actores, como son entre ellos los TLR, seguirá siendo un pilar fundamental en la comprensión de la fisiopatología y la terapéutica del acné.

Otras células que participan en inmunidad innata en acné

Propionibacterium acnes posee una región ligando en su pared de péptidos que contiene LL diamino-pimélico y D-alanina, con dos residuos de glicina, combinados con grupos amino y carboxil, lo que desencadena la respuesta inmunitaria innata, induciendo a los monocitos a secretar citocinas proinflamatorias, incluyendo TNF- α , IL-1 β e IL-8. La IL-8, en asociación con *P. acnes*, induce factores quimiotácticos que atraen neutrófilos a la

unidad pilosebácea y liberan proteasas, hialuronidasas y lipasas, las cuales contribuyen a la injuria de tejido².

La cascada inflamatoria inducida por *P. acnes* está incrementada por los anticuerpos contra este patógeno y las citocinas proinflamatorias liberadas por estímulos de componentes de la pared de las células (complejos como polisacáridos-peptidoglucanos y el ácido lipoteicoico). Estos complejos generados en los folículos sebáceos, interactúan con los macrófagos del tejido durante la migración a través de la pared folicular intacta, y son reconocidos mediante las moléculas de superficie CD14 y TLR-2, lo que lleva finalmente a la producción de citocinas proinflamatorias que inducen la expresión de moléculas de adhesión vascular y dérmica, la quimiotaxis de células inflamatorias y la estimulación de otros mediadores inflamatorios como los leucotrienos y las prostaglandinas.

Lo anterior también se demostró en un estudio realizado en la India, con 50 pacientes de acné y 25 controles sanos, donde se determinó la producción de citocinas proinflamatorias de tipo IL-8 y TNF- α , GM-CSF, el L12p40 por las células mononucleares de sangre periférica y los queratinocitos. Estos autores reportaron que *P. acnes* es capaz de inducir producción de las citocinas descritas en concentraciones mayores en los pacientes con acné que en sujetos sanos, siendo mayores en las formas más graves de acné. El principal productor de citocinas es el macrófago, seguido de los monocitos. El IFN- γ juega un papel central en la inmunopatogénesis del acné, induciendo la expresión de E-selectina en las células endoteliales y las moléculas de adhesión intercelular (ICAM-1) y HLA-DR en los queratinocitos, los cuales están fuertemente expresados en las lesiones inflamatorias tempranas del acné^{24,25}.

Inmunidad específica en el acné

En el acné se pueden comprobar fenómenos inmunológicos específicos, tanto de inmunidad celular mediada por linfocitos T como de inmunidad humoral mediada por anticuerpos. *Propionibacterium acnes* es capaz de poner en marcha estos dos tipos de respuesta, así como también de liberar directamente productos proinflamatorios como proteasas, lipasas, hialuronidasas y factores quimiotácticos para los polimorfonucleares neutrófilos, linfocitos y macrófagos. Es importante considerar a la unidad pilosebácea como un órgano inmunocompetente en el cual los queratinocitos y sebocitos pueden actuar como células inmunitarias capaces del reconocimiento de patógenos. Ambas células son activadas por *P. acnes* mediante TLR, moléculas CD14 y CD1^{25,48}.

Inmunidad celular

Existen diferentes controversias sobre el orden de aparición de dos eventos que forman parte de la fisiopatología del acné: inflamación e hipercornificación. En los últimos años se ha demostrado que el papel de *P. acnes* en la patogénesis del acné se basa en su contribución a los estados inflamatorios de la enfermedad. Sin embargo, luego de aceptar el papel de *P. acnes*, surge la duda de cuál es el evento inicial: la obstrucción del folículo que da paso a la inflamación o la inflamación.

En diferentes estudios se han demostrado que la inflamación precede la hipercornificación. La primera célula en aparecer es el linfocito T, dejando atrás muchas versiones que le daban un papel protagónico al neutrófilo. La respuesta inicial es de hipersensibilidad de tipo IV a *P. acnes*. La célula comprometida es el LT-CD4 Th1, que aparece desde el inicio (menos de 6 a 24 horas); el neutrófilo aparece a las 72 horas, en 33 % de las lesiones. El LT-CD4 está presente aun antes de existir alteraciones de la pared del folículo.

Confirmando el papel de la inflamación, como evento inicial, también tenemos la expresión de moléculas de adhesión vascular como, ICAM-1, E-selectina, VCAM-1, y la expresión de HLA-DR por células del infiltrado y expresión de ICAM-1 por queratinocitos de la pared folicular. Esto fue descrito en biopsias de pacientes sin acné, en folículos sin inflamación evidente de pacientes con acné y en pápulas inflamadas de menos de seis horas de evolución⁴⁹. En estos estudios se evidenció un gran número de LT-CD4, la mayoría de los cuales eran linfocitos T de memoria efectora, y macrófagos alrededor de folículos que parecían no comprometidos en pacientes con acné, pero no se encontró ninguno en controles sanos. Además, había ausencia de neutrófilos y LT-CD8, y reducción del número de células de Langerhans en la epidermis perifolicular, en comparación con la de los controles sanos. No existía en ese momento la formación de microcomedones, demostrada por la integridad de la pared folicular por inmunomarcación con laminina y colágeno IV, lo que indicaba que el infiltrado inflamatorio era el evento inicial en la formación de la lesión de acné.

El hecho de encontrar gran cantidad de linfocitos T de memoria efectora, al contrario de lo que se observa en la piel normal, puede ser consecuencia de la regulación positiva de la E-selectina, el receptor para el posicionamiento de linfocitos en piel, lo cual permite la migración selectiva de células de este fenotipo hacia el tejido local. Estos estudios también sugieren que esta es una respuesta inmunitaria específica para el antígeno. Que el fenómeno inflamatorio es el evento inicial, se confirma aún más con el reporte de aumento de marcadores de tipo celular,

vascular y de proliferación mediante exámenes de inmunohistoquímica^{50,51}.

Los eventos tardíos en el desarrollo de lesiones inflamatorias incluyen el infiltrado de neutrófilos y la alteración de la pared del folículo. Esta respuesta inflamatoria disminuye, permitiendo la reparación del folículo mediante mecanismos de cicatrización. Un tercio de los individuos con acné sana de las lesiones de acné con cicatrices²³.

Con relación al papel de *P. acnes*, también existe controversia. El número de bacterias viables dentro del folículo no muestra correlación con la gravedad de la inflamación y algunas lesiones inflamadas no tienen *P. acnes* viables ni hay relación con la reacción al tratamiento²³. Sin embargo, se debe recordar lo que se expresó previamente, que *P. acnes* puede contribuir a la inflamación en el acné por activar TRL expresados en queratinocitos y sebocitos, los cuales liberaran citocinas proinflamatorias y aumentan la respuesta inflamatoria ya iniciada⁵². En estudios previos, se sugería que esta respuesta inmunitaria estaba relacionada con el tiempo y el grado de exposición a *P. acnes*, y que surgía como un evento tardío, y se concluyó que la respuesta ante esta bacteria depende de la respuesta inmunitaria del huésped^{28,29}. Por otro lado, *P. acnes* se ha implicado en la iniciación de la respuesta inmunitaria mediada por células Th1, al activar la liberación de IL-12 por vía del TLR-2. Se describe que *P. acnes* estimula una respuesta inflamatoria por mecanismos mitogénicos y antigénicos; esos mecanismos incrementarían la inflamación mediante la activación de linfocitos T y liberación de citocinas. También, este microorganismo puede jugar un papel indirecto al estimular la liberación de IL-1 α , TNF- α y GM-CSF por los queratinocitos. Las citocinas mencionadas estimularían la respuesta inflamatoria y la inmunidad innata y adaptativa⁵¹.

Los antígenos de *P. acnes* estimulan la respuesta de linfocitos T y el hecho de que la membrana del folículo pilosebáceo se mantenga intacta podría sugerir un antígeno soluble, pero, como los productos solubles de *P. acnes* no son lo suficientemente antigénicos, lo relevante es la delgadez de la pared del folículo que le permite al bacilo estar en contacto con la célula de Langerhans. Este daño leve de la pared se debería a deficiencia de ácido linoleico, a causa de su dilución con la alta excreción de sebo dentro del folículo. Al el contacto con el bacilo, la célula de Langerhans se activa y migra al ganglio linfático para la presentación antigénica a los LT-CD4, iniciándose una respuesta inmunitaria adaptativa⁵¹.

La respuesta Th1 que estimula *P. acnes* es tan fuerte y capaz de producir citocinas como IL-12, IFN- γ y el TNF- α , que podría utilizarse como tratamiento antitumoral. Así, hoy se están realizando ensayos en melanoma ma-

ligno con vacunas de *P. acnes* en modelos de ratón. No solamente induce respuesta Th1, sino que dirige la respuesta Th2 hacia Th1⁵³. Este cambio de Th2 a Th1 se está estudiando en dermatitis atópica; vacunas con bajas dosis de *P. acnes* han prevenido exitosamente las manifestaciones cutáneas de esta enfermedad en ratones⁵⁴.

Ante la inflamación como evento inicial, también surge otra controversia: si el estímulo inicial es específico o inespecífico. En caso de ser específico, sería iniciado por proteínas inmunogénicas de *P. acnes*, al aumentar su población dentro del folículo. Estas proteínas serían procesadas por las células de Langerhans presentes en la pared folicular, la cuales son estimuladas por TNF- α y GM-CSF. Después de esto, las células de Langerhans migrarían al ganglio linfático local para presentar el antígeno a los LT-CD4, los cuales se activarían y migrarían a la piel. Dentro del folículo, la liberación de citocinas por estos linfocitos T produciría la ruptura del folículo y la inflamación visible. La ausencia de neutrófilos descartaría una respuesta específica para el antígeno. Las proteínas inmunogénicas de *P. acnes* son las proteínas HSP, que son fuertemente inmunogénicas y podrían ser liberadas por el estrés producido por el bacilo: al existir un mayor número de estas bacterias, aumentaría la producción de HSP que activaría a los LT-CD4 mediante la presentación por las células de Langerhans, lo cual correspondería a una respuesta específica para el antígeno que se confirma por la presencia por ARN mensajero de las citocinas Th1 en lesiones muy tempranas²³.

La inmunidad celular no solo contribuye a la eliminación del antígeno, sino también al daño tisular. Se estudió el perfil inflamatorio de las lesiones de tipo pápula en la línea del tiempo: desde el inicio de la presentación clínica (lesiones de menos de seis horas de duración), durante su desarrollo (24 a 48 horas) hasta la resolución clínica (72 horas y seis a siete días de duración). Se valoró el número de LT-CD4 y la presencia de cicatrices. El número de LT-CD4 presentes en las lesiones de los pacientes con cicatrices, era la mitad en relación con los pacientes sin cicatrices. Sin embargo, un gran porcentaje eran linfocitos T de memoria efectora residentes en la piel, lo que sugiere que los pacientes que cicatrizaron eran más sensibles al antígeno causal. Las lesiones de menos de 6 a 48 horas, presentaban una mayor número de macrófagos, vasos sanguíneos y moléculas de adhesión vascular, tanto en el grupo con cicatrices como en aquel sin cicatrices, mientras que el número de células de Langerhans y la activación celular eran menores en el grupo con cicatrices, lo que indica una respuesta inefectiva contra el antígeno causal. En las lesiones en resolución clínica de los pacientes con cicatrices, había una regulación alta en la respuesta con mayor activación celular, y un posterior influjo de macrófagos y células T

de memoria efectoras residentes en piel. La fuerte presencia del macrófago representa una fuerza dominante en esta respuesta, en los pacientes con cicatrices habría un antígeno que no se ha podido eliminar; el hecho de que *P. acnes* no es muy sensible a la fagocitosis y puede persistir dentro del macrófago por largos periodos, debe ser de relevancia⁵¹.

Inmunidad humoral

El acné es una enfermedad en la que intervienen los diferentes brazos del sistema inmunitario, destacándose principalmente la respuesta de hipersensibilidad retardada mediada por LT-CD4 Th1. Se conjugan, además, la respuesta inmunitaria innata y la respuesta humoral.

Desde inicios de los ochenta se describieron bacterias cubiertas por inmunoglobulina G (IgG) en el comedón, lo que sugería que esta IgG se derivaba del suero y se acumulaba selectivamente en el folículo⁵⁵. Este hallazgo fue confirmado posteriormente, al identificarse anticuerpos en el suero de pacientes con acné, que reconocen un gran número de antígenos proteicos de *P. acnes*⁴⁹. Los anticuerpos contra el este bacilo se han encontrado frecuentemente en pacientes con acné y en algunos casos existe una correlación directa con su gravedad. Los anticuerpos son dirigidos contra enzimas de *P. acnes* o fracciones de la pared o membrana celular, tales como polisacáridos, carbohidratos o proteínas unidas a la membrana, en casos de acné. Estos presentan altos títulos de IgG1, de IgG2 y de IgG3⁵⁶. La presencia del anticuerpo sería importante para la inflamación porque, al ingresar al conducto dentro del folículo, donde sí hay anticuerpos, los neutrófilos liberan hidrolasas lisosómicas que contribuyen a la posterior ruptura del conducto⁵⁷. Las recurrencias frecuentes podrían estar relacionadas con que los anticuerpos no producen suficiente protección contra los factores virulentos de la bacteria^{58,59}.

Los trabajos de Knop y Holland han sido la inspiración en la búsqueda de una vacuna para esta enfermedad, en la que se cree que la supresión de *P. acnes* mediante anticuerpos específicos podría tener un potencial para prevenir su progresión y capacidad patógena⁵⁵, revelando así la importancia de la inmunidad humoral en el acné. En experimentos recientes con modelos en ratón⁵⁸, con *P. acnes* muertos por calor, se produjeron anticuerpos contra dos antígenos de *P. acnes*, proteínas de 64 y 250 kDa. Estas vacunas de aplicación intranasal son capaces de suprimir el edema de la oreja de los ratones por 78 días. Otro dato interesante aportado por los trabajos que buscan una vacuna contra el acné, es que los anticuerpos contra *P. acnes* neutralizan efectivamente su citotoxicidad y disminuye la producción de IL-8 por

los sebocitos humanos⁵⁸. Otra proteína utilizada en vacunas ha sido la sialidasa del bacilo, teniendo en cuenta que esta ha sido usada en otras vacunas como contra la influenza y la neumonía bacteriana. Los resultados de Nakatsuji demostraron que los ratones inmunizados con sialidasa mostraban disminución del edema de la oreja inducido por *P. acnes* y se redujo la producción de citocinas proinflamatorias, como el TNF- α . La sialidasa por sí sola no es inmunogénica pero, al desarrollar la vacuna con proteína recombinante, se transforma en inmunogénica⁵⁹.

En cuanto al linfocito B, en un estudio de 20 pacientes con acné vulgar publicado en el 2007 por Lanosi, no se detectaron CD45-Ro del linfocito B mediante estudios de inmunohistoquímica⁶⁰.

Al lado de la activación de la inmunidad humoral, está la del complemento. Se ha demostrado que tanto *P. acnes* como el contenido del comedón son capaces de activar el complemento por la vía clásica y la vía alterna. Utilizando inmunofluorescencia, se han detectado depósitos de C3 en los vasos de la dermis afectada por acné. En ocasiones, las inmunoglobulinas se observan al lado del complemento. La activación del complemento sería responsable de la conversión de una lesión no inflamada en una inflamada, porque genera productos como C3a y C5a. Esta conversión produce mediadores de la actividad inflamatoria, los cuales desencadenan los procesos inflamatorios, aumentando la permeabilidad vascular y produciendo el edema⁶¹.

Citocinas que participan en la inmunopatogénesis del acné

Como se describió previamente, en el acné, la respuesta del huésped a *P. acnes* resulta en la producción de citocinas proinflamatorias, como TNF- α , L-1 α e IL-8, y explica varias de las manifestaciones clínicas de la enfermedad^{1,2,22,35}. Además de presentar acciones que conllevan mayor inflamación, participan en los mecanismos de taponamiento folicular, como la hipercornificación del infundíbulo o hiperproliferación de los queratinocitos.

De manera reciente, se ha descrito que *P. acnes* es capaz de activar el sistema IGF-1/IGF-1R, lo que conduce a la estimulación de la proliferación de los queratinocitos³⁸. Una dieta con alto índice glucémico también puede elevar los niveles séricos de IGF-1 y, en conjunto con el aumento de cargas bacterianas de *P. acnes*, pueden ser importantes en la generación de la lesión en piel³⁸.

Además de IL-8, el sebocito expresa IL-1 α , IL-1 β e IL-6. También se liberan moléculas de adhesión vascular y

Citocina	Función principal
IL-1	Mediador de respuesta inmunitaria; hipercornificación del infundíbulo folicular
IL-8	Quimioatrayente de neutrófilos
TNF- α	Mediador de la respuesta inmunitaria
IGF-1/IGF1R	Hiperproliferación de queratinocitos
IL-12	Efectora de la respuesta inmunitaria adaptativa
IL-10	Efecto antiinflamatorio e inmunosupresor
INF- γ	Mediador de la respuesta inmunitaria

TABLA 4. Citocinas en acné.

dérmica, se produce quimioatracción de células inflamatorias y se estimulan otros mediadores inflamatorios, como los leucotrienos y prostaglandinas. Las citocinas son reguladas por ectopeptidasas que se encuentran dentro del sebocito^{2,25}.

En la TABLA 4, se detallan las principales citocinas implicadas en la patogénesis del acné.

Interleucina 1

Dentro del comedón se encuentran grandes concentraciones de IL-1 α , responsables de inducir la hiperqueratinización en la pared del folículo pilosebáceo *in vitro* y en folículos pilosebáceos sanos²³. Esta citocina es producida por queratinocitos y su alteración puede, a su vez, llevar a la liberación de esta. La difusión de esta IL-1 en la dermis subyacente causaría activación inespecífica de células mononucleares y endoteliales, permitiendo la inflamación y alteración del folículo²³. La IL-1 α también se ha hallado alrededor de los folículos no comprometidos, lo cual indicaría un factor inicial. Esta puede aumentar la regulación de ICAM1, E-selectina y VCAM y, así, puede contribuir indirectamente a la migración de monocitos hacia la dermis perifolicular⁵¹. La IL-1 α también está presente en las lesiones inflamadas de menos de 6 a 72 horas de evolución en la dermis, epidermis y pared folicular, y se disminuye a los seis a siete días, lo cual sugiere que participa en la evolución de las lesiones⁵¹. Esta citocina puede ser clave en la transformación de un folículo normal hacia la lesión de acné. Se cree que el estímulo para la liberación de la IL-1 α por el queratinocito, sería el cambio por dilución dentro del folículo y la disminución del ácido linoleico, por alterar la barrera dentro del folículo⁴⁹. La espongiosis de la pared

folicular, cambio que se demuestra tempranamente en los microcomedones, es consecuencia de la secreción de IL-1 a la dermis, que produce activación vascular. Es de tanta importancia la IL-1 en el acné, que se está buscando si existen polimorfismos como factor predisponente para desarrollar acné vulgar. Se ha encontrado una asociación positiva entre el alelo T de IL1A +4845 y el acné y, sus formas graves se asociaron con individuos que portan el genotipo homocigótico T/T⁶².

Interleucina 12

Se halla junto al IFN- γ y el TNF- β en muchos folículos no comprometidos. Estas son citocinas típicas de LT-CD4 Th1, que son efectores de la respuesta inmunitaria adaptativa y confirman aún más al acné como una alteración inflamatoria mediada por Th1⁵¹. *Propionibacterium acnes* induce su liberación por células mononucleares periféricas y queratinocitos⁶³. Hay controversia sobre esta citocina: en algunos estudios sobre el acné se encuentra aumentada y en otros no se modifica^{27,63}. *Propionibacterium acnes* induce IL-12 e IL-8. Esta citocina activa células NK y células T citotóxicas⁵³.

Factor de necrosis tumoral alfa

Propionibacterium acnes es capaz de inducir su liberación por células mononucleares y queratinocitos⁶³. Su secreción está aumentada en el acné e induce la expresión de ICAM-1 y E-selectina. En la explicación de por qué algunos pacientes presentan acné y otros no lo desarrollan, cabría el papel de los polimorfismos y se resalta que el acné es una enfermedad poligénica, cuya expresión fenotípica representa la suma de muchos genes. Es posible que los polimorfismos para citocinas, como el TNF- α y la IL-1 α , expliquen en parte la existencia de individuos propensos al acné⁵².

En casos de lesiones de acné clínicamente inflamatorias, se describe una mayor expresión de genes de expresión de metaloproteinasas, beta-defensina 4, IL-8, granulinsina y factor de transcripción NFkB (clave para la regulación de muchas citocinas). Los niveles de genes de ARNm de las citocinas reguladas por NFkB, como TNF- α , IL-1B, IL-8 e IL-10, presentan aumento en la piel comprometida en comparación con la piel adyacente normal⁴⁸.

En medios de cultivos de sebocitos con *P. acnes* y con lipopolisacáridos, se aumenta significativamente la producción de citocinas. Los lipopolisacáridos estimulan la IL-1 α y el TNF- α . *Propionibacterium acnes* estimula solamente el TNF- α . En medios de cultivo, este bacilo no tiene efecto sobre la liberación de IL-1 α ²⁵. El papel de esta citocina es mediado por TNF- α ; algunos estudios han propuesto que la variante del polimorfismo M196R,

en el exón 6 de TNFR2, está asociada con hiperandrogenismo, lupus, osteoartritis, artritis reumatoidea y ovario poliquístico. Como se ha descrito en el texto, *P. acnes* induce liberación de citocinas a través de TLR-2; al evaluar los polimorfismos del receptor (TNFR2), los resultados sugieren que su genotipo puede influir en el hiperandrogenismo y el síndrome de ovario poliquístico, además de que sustenta la contribución de las citocinas en la patogénesis del acné. El polimorfismo en posición 308 del TNF- α puede predisponer al acné. El alelo 196R de TNFR2 es factor de riesgo para el acné en la población china⁶⁴.

Interferón gamma

Su producción está aumentada por parte de los monocitos de sangre periférica de pacientes con acné, en comparación con los de voluntarios sanos⁶⁵.

Interleucina 10

Su principal fuente son los macrófagos CD14+, las células T reguladoras Tr1 y las células Th2, las cuales median la tolerancia periférica. También es producida por linfocitos B y es expresada por queratinocitos en presencia de radiación ultravioleta. Inhibe la función de macrófagos y células dendríticas, disminuyendo la presentación de antígeno y la producción de citocinas, quimiocinas, óxido nítrico, especies reactivas de oxígeno y moléculas coestimuladoras. Tiene efectos antiinflamatorios e inmunosupresores porque inhibe la proliferación y activación de los linfocitos T, inhibiendo la célula de Langerhans. También, inhibe el ICAM-1 y es un regulador de la respuesta inflamatoria que limita el daño al tejido del huésped por efecto del sistema inmunitario en respuesta al patógeno microbiano⁶⁶.

Inhibe fuertemente la producción de IL-12 en la piel. Los niveles de IL-10 aumentan en los comedones después de la radiación ultravioleta e inducen deficiencia funcional de las células presentadoras de antígeno, incluyendo la célula de Langerhans. Esto puede explicar por qué hay pacientes que mejoran con la radiación ultravioleta⁶⁶.

Se ha confirmado que en el acné hay disminución de la producción de IL-10 por los monocitos de sangre periférica y, al agregar IL-10 a monocitos de sangre periférica en casos de acné, se restaura la actividad fagocítica. Actúa principalmente sobre el TNF- α , pero tiene poco efecto sobre la IL-12. Se puede decir que una deficiencia de IL-10 predispone al paciente a tener acné, pero no puede predecir su gravedad. La IL-10 aparece posteriormente en las lesiones establecidas para regular la respuesta inflamatoria. Se ha propuesto que la deficiencia de esta citocina podría deberse a factores genéticos⁶³.

Interleucina 8

Su secreción está aumentada en casos de acné. *Propionibacterium acnes* estimula su liberación en medios de cultivo de sebocitos de pacientes con acné y hay una fuerte expresión de IL-8 en relación con controles sanos. Además, la hormona liberadora de corticotropina aumenta la liberación de IL-6 y la liberación de IL-8 de los sebocitos *in vitro* también se aumenta por los liposacáridos componentes de bacterias Gram negativas y Gram positivas²⁵.

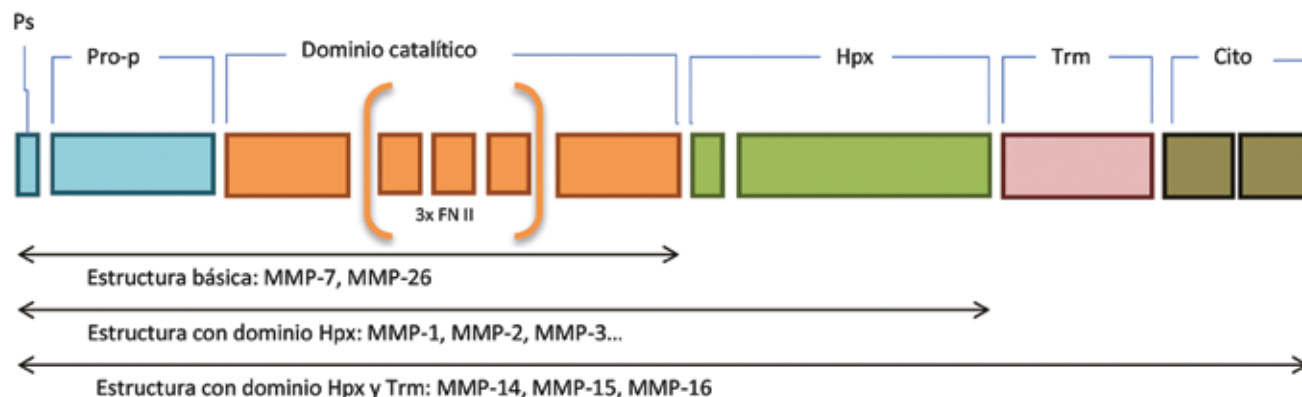
La IL-8 es un péptido activador y quimiotáctico de los neutrófilos. A mayor hiperplasia epidérmica e hiperqueratosis, hay mayor cantidad de IL-8 y gravedad de la enfermedad. La IL-8 se relaciona con muchos tipos de células, como monocitos, macrófagos, fibroblastos y linfocitos T. La IL-8 atrae neutrófilos que, al degranularse, liberan serinproteasas, catepsina G, elastasa de leucocitos y proteinasas en el sitio de la inflamación, lo que genera la liberación de más IL-8 y nuevos receptores de esta citocina, perpetuando la inflamación.

Se ha sugerido que los cambios en los vasos sanguíneos de la dermis papilar o de la región interfolicular, juegan un papel importante, ya que pueden producir citocinas proinflamatorias que modulan la inflamación. La IL-8 puede ser un factor de crecimiento de las células endoteliales. El mecanismo de regulación de la angiogénesis por la IL-8, puede deberse en parte a la proliferación y supervivencia de las células endoteliales por la expresión de genes antiapoptóticos y, en parte, por la activación de metaloproteinasas 2 y 9. El bloqueo de la IL-8 tiene un potencial terapéutico⁶⁷.

Metaloproteinasas

Las metaloproteinasas de matriz, o matrixinas, son proteínas multidominio cuya función es degradar las proteínas de la matriz extracelular. Su regulación bajo condiciones fisiológicas les permite participar en procesos biológicos como la morfogénesis, la cicatrización y la reparación de las heridas. Sin embargo, cuando este control falla aparecen múltiples enfermedades como arterioesclerosis, estenosis, aneurismas, hipertrofia ventricular izquierda o falla cardíaca⁶⁸.

La estructura básica de las metaloproteinasas está conformada por una serie de dominios característicos: un péptido señal que dirige la secreción al exterior de la célula, un propéptido que mantiene a la enzima inactiva hasta que sufre un corte proteolítico y un dominio catalítico carboxi-terminal que une cinc. Sobre esta estructura básica aparecen diversas variantes, como un dominio de tipo hemopexina, que media en la especificidad del sustrato y las interacciones con inhibidores



Ps: péptido señal; Pro-p: propéptido; Hpx: dominio de tipo hemopexina; Trm: dominio transmembrana; Cito: dominio citoplasmático; FN II: fibronectina de tipo dos.

FIGURA 1. Estructura general de las metaloproteinasas (MMP).

endógenos, o un dominio transmembrana, en el caso de las metaloproteinasas asociadas a la membrana plasmática⁶² (**FIGURA 1**).

En los humanos hay 24 genes productores de metaloproteinasas, pero uno de ellos se encuentra duplicado por lo que realmente son 23. La actividad de las metaloproteinasas es muy baja en los tejidos normales y la transcripción está controlada por citocinas, factores de crecimiento, hormonas, interacciones célula a célula y célula matriz.

Se enumeran en forma consecutiva del número 1 al 28, pero no se tienen en cuenta la 4, la 5, la 6 ni la 22, puesto que son idénticas a otras descritas. Aunque las metaloproteinasas se describen como extracelulares, tres se encuentran intracelulares y actúan sobre proteínas intracelulares (la 1, la 2 y la 11). Se clasifican según la preferencia del sustrato y la organización de los dominios en colagenasas (la 1, la 8, la 13 y la 18), gelatinasas (la 2 y la 9), estromelinas (la 3, la 10 y la 11), matrisilinas (la 7 y la 26), metaloproteinasas transmembrana (la 14, la 15, la 16, la 17 y la 24) y no agrupadas (la 12, la 19, la 20, la 21, la 23, la 27 y la 28)⁶⁸.

Activación de las metaloproteinasas

Las metaloproteinasas se sintetizan como pre-proenzimas. El péptido señal se pierde durante la translación y se genera la metaloproteinasas como un cimógeno o como una prometaloproteinasas. Trece de las metaloproteinasas se secretan de esta forma y pierden parte del propéptido por proteinasas plasmáticas o de bacterias oportunistas; la otra parte del propéptido se elimina por la acción de una metaloproteinasas intermedia u otra

que ya esté activada. Las otras 10 metaloproteinasas son activadas intracelularmente y secretadas como enzimas activas. Muchas también se activan con compuestos mercuriales por perturbación de la molécula y con oxidantes que reaccionan con la cisteína.

Dominio no catalítico

El dominio no catalítico es el que determina la especificidad del sustrato.

La fibronectina de tipo II es importante en las gelatinasas para romper el colágeno IV, las elastinas y las gelatinasas.

La hemopexina es esencial para la actividad colagenolítica de las colagenasas. Es decir, sin este dominio hemopexina no se podría romper la estructura de triple hélice del colágeno.

Inhibición de las metaloproteinasas

Las actividades de las metaloproteinasas están inhibidas por dos inhibidores endógenos: la $\alpha 2$ macroglobulina y los inhibidores tisulares de metaloproteinasas (TIMP). La macroglobulina es una glucoproteína plasmática que forma un complejo con las metaloproteinasas y este complejo es tomado por un receptor de lipoproteínas de baja densidad mediante endocitosis. Los TIMP son proteínas constituidas por 184 a 194 aminoácidos y poseen dos dominios, uno N terminal y uno C terminal. Gracias a estos, se unen a las metaloproteinasas e inhiben sus acciones⁶⁸.

Metaloproteinasas y acné

En cuanto a la presencia de las metaloproteinasas en el acné, en algunos estudios se ha descrito que en el sebo de los pacientes se encuentra proMMP-9, MMP-1 como proMMP-1 y, además, MMP-13⁶⁹. También, se detectó TIMP-1 y TIMP-2. Posiblemente el origen de estas gelatinasas, colagenasas y sus inhibidores, sean los queratinocitos y sebocitos, lo cual se demuestra por la expresión y secreción de proMMP-2 y proMMP-9 por parte de queratinocitos HaCaT y sebocitos SZ95 cultivados y, de MMP-1, MMP-13, TIMP-1 y TIMP-2, por los queratinocitos⁶⁹. En otro estudio de lesiones de acné, se demostraron células que expresaban MMP-1 y MMP-9 en los infiltrados inflamatorios dérmicos y perifoliculares e, *in vitro*, la inducción por parte de *P. acnes* del ARNm de MMP-1 y MMP-9, y la expresión de este último⁷⁰.

Otros autores, mediante técnicas de microarreglos y PCR en tiempo real, demostraron la presencia de MMP-1 y MMP-3 en lesiones de acné⁷¹.

Tratando de determinar los posibles factores que inducen la producción de las metaloproteinasas, uno de los más estudiados ha sido *P. acnes*. Se ha observado que esta bacteria anaerobia estimula la producción de proMMP-2 en sebocitos de hámster y fibroblastos dérmicos humanos, y que el peptidoglucano de esta bacteria por sí solo lograba inducir la misma respuesta en estos grupos celulares⁶. Además, se ha reportado que *P. acnes* indujo en los fibroblastos dérmicos activación de la vía NF- κ B que generaba aumento en la transcripción de TNF- α ³. Esta sustancia, a su vez, estimulaba la producción de proMMP-2. Además del peptidoglucano, las proteasas de este bacilo se han visto implicadas como inductoras de las metaloproteinasas 1, 2, 3, 9 y 13.

La presencia de metaloproteinasas se ha implicado como causa de alteración en la cicatrización en el acné; por esta razón, se han realizado estudios para determinar si los medicamentos que convencionalmente se usan en esta enfermedad las modifican. Dentro de la aplicación terapéutica que se le puede dar a estos hallazgos, está la acción descrita para las tetraciclinas, demostrándose que inhiben la MMP-9, enzima presente en el proceso de queratinización folicular^{4,5}.

Con respecto al efecto de los retinoides, se ha demostrado que la isotretinoína reduce la actividad de la MMP-9 y la secreción de MMP-13 en el sebo de pacientes con acné, independientemente de la vía de administración, y este efecto es mayor según la duración del tratamiento y está en paralelo con la mejoría del cuadro clínico. Igualmente, se ha observado disminución de las metaloproteinasas 2 y 9 en cultivos de queratinocitos y sebocitos, además de inhibición de la expresión del ARNm de MMP-9⁶⁹. El tratamiento conjunto de monocitos con

tretinoína (ácido holo-transretinoico o ATRA) y *P. acnes* inhibió la inducción de esta bacteria de MMP-1 y MMP-9, mientras que aumentaba la expresión de TIMP-1⁷⁰.

Otros tratamientos enfocados a inhibir la formación de sebo se vienen desarrollando en modelos animales, como la utilización de luz azul de 420 nm que tiene efecto inhibitorio sobre la MMP-2, y el mismo efecto de la clindamicina y la norfloxacina sobre la prostaglandina E₂ (PGE₂) y la MMP-2 descrito en hámsters.

Radicales libres en acné

El estrés oxidativo es un término usado para indicar el desequilibrio entre la concentración de radicales libres de oxígeno y la concentración de mecanismos de defensa antioxidantes. El estrés oxidativo causado por el aumento de la producción de oxígeno en las células, inicia un proceso degenerativo y altera la homeostasis celular. Los radicales libres resultantes llevan a la inflamación de la piel. Los organismos aerobios utilizan moléculas de oxígeno para el catabolismo de otras moléculas ricas en carbono e hidrógeno, y para producir la energía química y carbónica requerida para su supervivencia. Los radicales libres con actividad tóxica son generados durante el consumo de oxígeno, particularmente en las células. Producen alteraciones en las funciones celulares, las cuales varían según el tiempo y la duración de la exposición⁸.

La piel está expuesta a estrés oxidativo inducido por especies reactivas de oxígeno (ROS), que son generadas por fuentes endógenas tales como la actividad enzimática o neutrófilos activados y estímulos externos como la radiación ultravioleta. El daño oxidativo mediado por ROS incluye un gran número de moléculas biológicas que causan modificación del ADN, peroxidación lipídica y secreción de citocinas inflamatorias.

Para enfrentar el efecto nocivo del estrés oxidativo, la piel está equipada con mecanismos de defensa antioxidantes que se encargan de 'barrer' los radicales libres de oxígeno e impedir el daño de proteínas y lípidos estructurales. El ambiente de óxido-reducción celular juega un papel doble en la homeostasis cutánea y las enfermedades dermatológicas podrían originarse por un desequilibrio entre los estímulos prooxidantes y los antioxidantes. El sistema antioxidante cutáneo incluye un conjunto de antioxidantes enzimáticos y no enzimáticos. Entre los primeros se incluyen algunas enzimas intracelulares, como la glucosa 6-fosfato deshidrogenasa (G6PDH), la glutatión peroxidasa, la catalasa (CAT), la superóxido dismutasa (SOD) y la mieloperoxidasa. Entre los no enzimáticos, están el alfa-tocoferol, la ubiquinona, el betacaroteno, el ascorbato y el glutatión. Si las enzimas antioxidantes son

incapaces de controlar el daño oxidativo, los radicales libres de oxígeno inician la peroxidación lipídica de los organelos y las membranas celulares⁷.

Propionibacterium acnes produce factores quimiotácticos para neutrófilos, los que después de fagocitarlo liberan enzimas hidrolíticas que rompen la pared folicular. Al penetrar en la dermis, *P. acnes* estimula al sistema inmunitario, generando una reacción de tipo a cuerpo extraño por los lípidos sebáceos y células pilares y epiteliales, lo cual a su vez conduce a la inflamación. Los radicales libres de oxígeno producidos por los neutrófilos también pueden producir daño celular en el sitio de la inflamación. Además, la acumulación de leucotrieno B-4 inducida por los neutrófilos, parece estar implicada en el proceso inflamatorio del acné⁸. La toxicidad de estas moléculas sobre los queratinocitos es principalmente causada por el anión superóxido que, además de inhibir el crecimiento de la bacteria, ejerce un efecto positivo en la producción de IL-8³⁹. Se ha descrito que la producción de peróxido de hidrógeno está aumentada en los neutrófilos en casos de acné, especialmente en aquellos con acné inflamatorio. También, se ha visto que la disminución del glutatión y de la actividad de la enzima superóxido dismutasa tiene una correlación directa con la gravedad del acné⁴⁰⁻⁴².

En los comedones, la proporción de ácido linoléico está notoriamente disminuida y, la del ácido palmítico, significativamente aumentada. El ácido linoleico tiene efectos inhibitorios en algunos tipos de ROS como en el anión superóxido, el peróxido de hidrógeno y el radical hidroxilo, mientras que el ácido palmítico solo disminuye la generación de peróxido de hidrógeno. Así, en los comedones ocurre una sobrecarga de ROS debido a la falta de inhibidores. El escualeno, una molécula específica del sebo humano, parece funcionar como barrador de singletes de oxígeno, evitando la peroxidación lipídica; sin embargo, su peroxidación genera peróxidos de escualeno que tienen efectos comedogénicos⁷.

Los resultados de varios experimentos han demostrado que antibióticos tales como la doxiciclina, la minociclina y el metronidazol suprimen significativamente la actividad de ROS derivados de neutrófilos⁷.

La xantinaoxidasas es una enzima del catabolismo de las purinas que cataliza la conversión de hipoxantina a xantina y de xantina a ácido úrico. En tejidos normales, la xantinaoxidasas existe primariamente como xantina deshidrogenasa, que no genera radicales libres. Durante un proceso inflamatorio, la xantina deshidrogenasa es convertida a xantinaoxidasas, la cual es una fuente biológica de radicales libres de oxígeno. En los comedones, la concentración de ácido linoleico está muy disminuida, mientras que la del ácido palmítico está significativamente aumentada. El ácido palmítico

disminuye notoriamente la producción de peróxido de hidrógeno, tanto por parte de los neutrófilos como del sistema xantina-xantinaoxidasas; mientras que la quimiotaxis y fagocitosis de neutrófilos, así como la generación de singletes de oxígeno e hidroxilo, por ambos sistemas, no se ven afectadas por este ácido. El aumento de la actividad de la xantinaoxidasas puede contribuir al estrés oxidativo en el acné vulgar⁸.

El óxido nítrico (NO) es un radical libre generado en las células a partir de la L-arginina mediante la acción de las sintasas del óxido nítrico. Es producido durante respuestas inmunitarias e inflamatorias y es un agente proinflamatorio sintetizado a gran escala en diferentes células estimuladas por citocinas proinflamatorias, como el TNF- α y la IL-1 β . El óxido nítrico puede reaccionar con el anión superóxido para formar peroxinitrito, que es un poderoso agente citotóxico. Así, el óxido nítrico sintetizado contribuye al daño celular oxidativo. Se han encontrado niveles elevados de productos metabólicos del óxido nítrico en pacientes con acné vulgar. Los retinoides suprimen citocinas que estimulan la producción de óxido nítrico en algunas células⁸.

La destrucción oxidativa de ácidos grasos poliinsaturados de los fosfolípidos, conocida como peroxidación lipídica, puede considerarse como un sello del estrés oxidativo. El malon-dialdehído (MDA), un producto final de la peroxidación de lípidos inducida por radicales libres de oxígeno, se correlaciona bien con el grado de peroxidación. Se han detectado niveles séricos elevados del MDA que indican que la peroxidación de lípidos puede tener un papel importante en la patogénesis de acné⁸.

Receptores activadores de proliferación de peroxisomas en el acné

En 1990, Issemann y Green clonaron un miembro del grupo de la superfamilia de receptores hormonales nucleares, blanco de diferentes compuestos, que estimula la proliferación de peroxisomas en el hígado de ratón y lo denominaron receptores activadores de proliferación de peroxisomas (PPAR)^{72,73}.

Los PPAR son factores de transcripción activados por ligandos. Actúan al inducir la transcripción de genes, por medio de una secuencia conocida como elemento de respuesta de proliferación de peroxisomas (PPRE) en el núcleo del material genético. Para la activación de los PPAR, primero se involucra una proteína de choque térmico, que envía una señal que modifica el estado de fosforilación de

Subfamilia de PPAR	Función conocida	Localización	Ligandos principales
PPAR α	Catabolismo de ácidos grasos y metabolismo de lipoproteínas Regulación de la respuesta inflamatoria Control de la lipogénesis y de la apoptosis de los sebocitos	Hígado, corazón, riñones, músculo, grasa parda y piel	-Fibratos -WY 14643, L-165.041 y la rosiglitazona
PPAR γ	Regulador de la diferenciación de adipocitos y del almacenamiento de lípidos Efecto antiinflamatorio, antiproliferativo y promotor de la diferenciación epidérmica ⁷⁶	Tejido adiposo, colon, bazo, glándulas suprarrenales y piel	-Fibratos
PPAR β/σ	Incrementa los niveles de lipoproteínas de alta densidad del colesterol (HDL) Control de la lipogénesis y de la apoptosis de los sebocitos	-Piel (epidermis) subtipo prevalente -Predominio en el acné inflamatorio	-Fibratos, el ácido tetradeciltioacético y el GW 501516 -WY 14643, L-165.041 y la rosiglitazona

TABLA 5. Familias de los receptores activadores de proliferación de peroxisomas (PPAR), localización y funciones conocidas ⁷³⁻⁷⁷

los PPAR y facilita la interacción con el ligando. Para unirse con el ácido desoxirribonucleico (ADN), los PPAR requieren heterodimerización con el receptor de retinoides X; este complejo interactúa con el PPRE, que lleva a una transcripción, y finaliza con la síntesis proteica ⁷⁴.

Los PPAR están involucrados en diversas funciones biológicas de la epidermis, como la proliferación y diferenciación de queratinocitos, recuperación y maduración de la barrera epidérmica, actividad de los sebocitos, y diferenciación de los melanocitos ⁷⁵. Dado su efecto en el control de la diferenciación de los sebocitos, la modulación de los PPAR puede modificar la producción de sebo y resulta interesante en el desarrollo de tratamiento del acné vulgar ^{75,76}.

La subfamilia PPAR se subdivide en PPAR α , PPAR β/σ y PPAR γ , cada una de las cuales tiene diferentes ligandos, genes blanco y múltiples efectos biológicos. Los PPAR se expresan en numerosos tejidos, incluido hígado, riñón, corazón, músculo esquelético, tejido adiposo, endotelio y piel ⁷¹ (TABLA 5).

El hallazgo de los activadores PPAR como potenciales moduladores de la lipogénesis, abrió nuevas perspectivas sobre la acción de los sebocitos. Rosenfield, *et al.*, propusieron que los antagonistas de los PPAR reducen la formación de sebo y que pueden ser beneficiosos en el tratamiento del acné. Sin embargo, los diferentes efectos de las isoformas de los PPAR en la lipogénesis aún no están claros ⁷⁷. Estos mismos estudios y la comprensión de la similitud existente entre la adipogénesis

y la lipogénesis sebácea, llevan a la hipótesis de que los PPAR pueden ser importantes reguladores en la producción de sebo y en el desarrollo del acné ^{71,78}. Como se mencionó anteriormente, se han demostrado diferentes subtipos de PPAR en la piel ⁷¹; en el caso de los subtipos de PPAR en el acné, en un estudio reciente se encontró un incremento en la expresión de PPAR β/σ en el acné inflamatorio, en comparación con el no inflamatorio ⁷⁹.

Se considera que la regulación de los PPAR podría modular la inflamación en el acné, al inhibir la expresión de genes proinflamatorios ^{76,80}. Los resultados de estudios recientes ⁸¹ sugieren que algunos compuestos activadores de los PPAR pueden modular la inflamación, al actuar en los receptores PPAR γ de los queratinocitos, pero faltan más investigaciones para profundizar los hallazgos iniciales. Otro estudio ⁷⁶ indica el efecto de compuestos producto de las lipoxigenasas, como el leucotrieno B₄ (LTB₄) en el desarrollo de lesiones inflamatorias del acné y se sabe que este es un ligando de los PPAR α ⁸².

La mayoría de los estudios sobre los PPAR y la biología celular de los sebocitos, se han centrado en la lipogénesis como factor fundamental en el desarrollo del acné, pero son pocas las investigaciones que se centran en la apoptosis. Shuster, *et al.*, ⁸² encontraron en cultivos de sebocitos inmortalizados que WY 14643, L-165.041 y la rosiglitazona (activadores de los PPAR en los isotipos α y σ) tienen un efecto anti-apoptosis. Los sebocitos están programados para hacer una diferenciación terminal,

que lleva a la disrupción de su membrana y a la liberación de su contenido en el infundíbulo. Entraría en consideración si el efecto sebastático de los activadores de los PPAR, no necesariamente se produce a nivel de la lipogénesis, sino por la protección de la apoptosis. El efecto antiinflamatorio de los PPAR, junto con el efecto sebastático, ofrecen un área de investigación en el tratamiento del acné.

Implicaciones de *Propionibacterium acnes* e inflamación en el tratamiento del acné

Las investigaciones actuales en ciencias básicas y clínicas, incluyendo el análisis de la respuesta inmunitaria innata contra *P. acnes* en la inflamación en el acné y la evaluación de su papel en la generación de comedones, apoyan la supresión de esta bacteria con antimicrobianos como parte del tratamiento del acné. Además, los estudios de los fagos de *P. acnes* que se están llevando a cabo, pueden abrir un nuevo horizonte de tratamientos antibacterianos que no tengan problemas de resistencia antibiótica¹⁷.

La secuenciación del genoma de *P. acnes* ha confirmado su capacidad de sintetizar porfirinas, las cuales se han usado para facilitar su erradicación cuando se utiliza luz azul intensa (407-420 nm) que lo destruye. Además, la adición de porfirinas exógenas para ser activadas posteriormente por la luz, es la base de la terapia fotodinámica para el acné.

El IGF-1 y el IGF-1R se han identificado como blancos de *P. acnes* en el desarrollo de las lesiones de acné, que confirmaría que esta bacteria no sólo actúa en la fase inflamatoria de la patogénesis del acné sino también en la fase de retención. Esto explicaría por qué los antibióticos y el peróxido de benzoilo tienen un moderado efecto que disminuye la retención al erradicar el microorganismo.

Los PAM podrían ser potenciales candidatos para el tratamiento del acné al controlar la cantidad de *P. acnes* sin riesgo de desarrollo de resistencia bacteriana. Por ejemplo, se ha demostrado que la combinación de LL-7 y psoriasina presenta un efecto sinérgico contra *P. acnes*³⁶, o que los péptidos derivados de la granulinsina pueden tener un efecto antibacteriano y modulador de la inflamación⁸³. También, se han hecho estudios con un derivado de la indolicidina (familia de catelicidinas), llamado omiganan, uno de los PAM más estudiados clínicamente. La administración tópica de omiganan (MBI 594AN) ha resultado ser prometedora para el tratamiento de acné leve a moderado⁸⁴.

Además, se ha observado que los niveles de metaloproteinasas, que tienen que ver con la formación de cicatrices en el acné, disminuyeron con la mejoría clínica de la enfermedad después del tratamiento. Puesto que se ha podido comprobar que *P. acnes* induce de manera directa la expresión de proMMP-2 en los fibroblastos dérmicos y en los sebocitos, la erradicación del microorganismo durante el tratamiento para el acné puede ayudar a prevenir la formación de cicatrices.

Se ha demostrado que la isotretinoína también afecta las metaloproteinasas de la matriz: reduce la actividad de la MMP-9 y la MMP-13 en el sebo. Este es un efecto que se incrementa con la duración del tratamiento, paralelamente a la mejoría del cuadro clínico⁶⁹.

Moduladores farmacológicos de los receptores de tipo Toll en acné

La modulación farmacológica de los TLR con moléculas agonistas o antagonistas para el tratamiento de enfermedades dermatológicas, representa un área de gran crecimiento e investigación⁸⁵.

Entre las moléculas que modulan los TLR se encuentran el ácido retinoico, el adapaleno, el cinc y la nicotinamida, entre otras. En recientes investigaciones se han encontrado nuevas moléculas con efecto inhibidor de los TLR, que podrían ser útiles en el acné⁸⁵.

Ácido retinoico

En varios estudios se ha demostrado el efecto inmunológico de los retinoides; en uno de ellos, se demostró que la tretinoína y el adapaleno inhiben la expresión de TLR-2 en monocitos humanos de voluntarios sanos, cultivados *in vitro*. A bajas concentraciones de retinoides, casi el 100 % de los monocitos expresaron TLR-2; a altas concentraciones, solo el 20 % de los monocitos expresaron este receptor⁸⁶.

En otro estudio se evaluó la expresión de TLR en monocitos humanos después de 16 horas de exposición a tretinoína (ácido holo-transretinoico o ATRA), encontrándose reducción de TLR-2 y CD14, sin afectar la expresión de TLR-1 y TLR-4. Asimismo, el ATRA indujo disminución de las citocinas inducida por el TLR-2⁸⁷.

Adapaleno

Es un derivado del ácido naftoico, considerado un retinoide de segunda generación, cuya función se produce por una unión selectiva con los receptores nucleares del ácido retinoico (RAR), sus tipos RAR gamma en la epidermis y los RAR beta en los fibroblastos. Sus efectos in-

cluyen también la activación de genes responsables de la diferenciación celular⁶⁶.

La glucoproteína de superficie celular CD1d con funciones de presentación antigénica, participa en la inflamación cutánea y la producción de IL-10; se expresa en queratinocitos de piel normal, con una expresión mayor en aquellos cercanos al estrato córneo rico en lípidos. Los queratinocitos suprabasales son células presentadoras implicadas en la unión de antígenos glucolipídicos que activan las células NK⁶⁶.

La glucoproteína CD1d tiene una expresión ligeramente disminuida en la piel con acné; el adapaleno induce un aumento en la expresión de esta molécula, facilitando la presentación de antígenos lipídicos y glucolipídicos a las NK; esto es de máxima importancia en la defensa del huésped contra patógenos. El aumento de la expresión de CD1d por el adapaleno puede estimular la actividad de NK contra antígenos bacterianos o lipídicos en la epidermis o el folículo piloso, entre ellos, contra *P. acnes*.

Los niveles de IL-10 son ligeramente mayores en epidermis de piel normal que en la piel con acné. El adapaleno disminuye la expresión de IL-10 en epidermis de piel normal y con acné, lo cual permite una mejor activación de los linfocitos T. La disminución de la actividad de IL-10 con adapaleno puede modular la respuesta inmunitaria innata y adaptativa⁶⁶.

Nicotinamida

Es una amina derivada de la vitamina B₃, que inhibe la producción de citocinas y la quimiotaxis de leucocitos. Se ha utilizado por vía tópica y sistémica en varias alteraciones inflamatorias, incluyendo el acné. En su mecanismo de acción se describe que la nicotinamida inhibe la expresión de IL-8 de una manera dependiente de la dosis mediante la regulación negativa de las vías MAPK y NF-KB, en queratinocitos activados por *P. acnes* mediante TLR2⁸⁸.

Opciones terapéuticas con antioxidantes

TAURINA-BROMAMINA (TAUbr)

Es el producto fisiológico resultante de la interacción entre el ácido hipobromico y la taurina, que ha mostrado propiedades antioxidante, antiinflamatoria y antibacteriana. Un hallazgo muy importante en la búsqueda de nuevas alternativas en el tratamiento del acné vulgar ha sido la acentuada sensibilidad de *P. acnes* a la TauBr, por lo que este compuesto podría manejarse como un desinfectante tópico selectivo en el trata-

miento del acné. Además, el complejo TauBr inhibe la generación de peróxido de hidrógeno a partir de los neutrófilos activados, que juega un papel muy importante en la reducción de la cantidad y gravedad de las lesiones en el acné. Se han comparado los efectos de la TauBr tópica con clindamicina en gel al 1 % en casos de acné, mostrándose que después de seis semanas de aplicación más del 90 % de los pacientes presentó una mejoría significativa en ambos grupos, sin ningún tipo de efectos adversos. Por lo tanto, la investigación clínica sugiere que la TauBr puede ser usada de manera eficaz y segura como monoterapia o en combinación con otros fármacos en el acné⁸⁹.

EL CINCO Y LOS ANTIOXIDANTES

Han demostrado mejorar las lesiones inflamatorias del acné. Entre los mecanismos de acción del cinc se describen los siguientes:

- Papel antiandrogénico: efecto inhibitorio de la dehidrotestosterona mediante la 5- α reductasa de tipo 1.
- Papel antiinflamatorio: inhibición de la quimiotaxis de polimorfonucleares, inhibición del crecimiento de *P. acnes*; disminuye la producción de TNF- α y de IL-6; activa la capacidad fagocítica de los granulocitos de las células NK; modula la expresión de integrinas; modula ICAM-1 y LFA-3; inhibe el TLR2.
- Papel antibacteriano
- Efecto en la proteína fijadora del retinol
- Antioxidante
- Evita la resistencia bacteriana⁹⁰.

En un estudio se utilizó un suplemento nutricional que contenía cinc unido a metionina, vitamina E (antioxidante), vitamina C, carotenoides y cromo, tres veces al día durante tres meses. Se obtuvo mejoría estadísticamente significativa a partir de las ocho semanas. Al final del estudio, el 79 % de los pacientes tuvieron mejoría entre el 80 % y el 100 %, con disminución significativa en el número de pápulas, pústulas y comedones cerrados, y con adecuada tolerancia. Como el inicio de la acción es tardío, el tratamiento tópico concomitante puede aumentar la eficacia⁹⁰.

Otros agentes con potencial efecto anti-acné

CBT-SL5

Los péptidos antimicrobianos pueden ser inducidos en el huésped mediante bacterias patógenas o no pa-

tógenas. Ellos juegan un papel para el control de patógenos no deseados, como *P. acnes*.

Enterococcus faecalis SL5, una bacteria ácido-láctica, produce el péptido antimicrobiano CBT-SL5, al cual se le ha encontrado una actividad antimicrobiana de amplio espectro, incluyendo contra *P. acnes*. A concentraciones de 100 ng/ml de CBT-SL5, se presentó una reducción significativa de la secreción de IL-8 en queratinocitos expuestos a *P. acnes*. Este estudio demostró un papel potencial del péptido antimicrobiano CBT-SL5 como una nueva alternativa en el tratamiento del acné. Se ha sugerido que este actúa mediante la interacción con componentes de *P. acnes*, como antagonista del TLR; sin embargo, su sitio exacto de acción en la vía de los TLR no está claro y requiere futuras investigaciones⁹¹.

KDTP

Es un tripéptido derivado del C terminal de la hormona estimulante de melanocitos α (α -HSM). Se encontró evidencia de un efecto supresor significativo sobre la IL-1B, la IL-6 y la IL-8. Por no haber modelo animal para el acné, es interesante que el KDTP posea actividad antiinflamatoria *in vitro*. Se demuestra por primera vez que el KDTP tiene un potente efecto antiinflamatorio. El péptido actúa de forma antagonista a IL-1B, presumiblemente por unión a IL-1RI. Consecuentemente, la IL-1B media la formación de ROS, NF-KB y activación de IL-6 e IL-8. La falta de actividad melanotrópica sugiere que este péptido es un candidato promisorio para el tratamiento de muchas enfermedades inflamatorias, no solo las que involucran las glándulas sebáceas⁸¹.

COMPLEJO TLR2-REGULADOR

Es un complejo activo capaz de modular la actividad de TLR-2, reduciendo la producción de algunas citocinas proinflamatorias como la IL-8, sin bloquear la liberación de algunos péptidos antimicrobianos como el HBD-2.

Este complejo es una combinación de un extracto de una planta natural de la familia Umbelliferae y un lípido obtenido por biotecnología; estos componentes han demostrado tener actividad antiinflamatoria y su vía de acción es por su efecto inhibidor de TLR-2, demostrado en estudios *ex vivo*⁹². El estudio consistió en someter piel humana a un extracto inactivo de *P. acnes*; después de 24 horas de incubación, se evaluó por ELISA la expresión de IL-8. Fueron cuatro grupos: piel sin el extracto microbiano; piel con extracto microbiano únicamente; piel con extracto de *P. acnes* más anticuerpos anti-TLR-2; y, por último, piel con extracto microbiano y complejo TLR-2 regulador. Se encontró una significativa reducción de la secreción de IL-8. Los anticuerpos anti-

TLR-2 inhibieron en forma importante la producción de citocinas IL-8 ($p < 0,001$). En el grupo con el complejo TLR2 regulador, se observó una inhibición de la secreción de IL-8, con niveles por debajo de los basales. El valor absoluto de la secreción total obtenida de IL-8 fue de 0 ng/ml. Se concluyó que parte de la producción de IL-8 inducida por *P. acnes* fue dependiente de TLR-2. En las condiciones experimentales evaluadas, el complejo regulador TLR-2 fue capaz de inhibir la producción de IL-8 de los queratinocitos.

REGULACIÓN DE LOS PPAR

Como se revisó en la sección previa del artículo sobre el efecto de la modulación de la respuesta al estímulo de los PPAR en el acné, dependiendo del subtipo de receptor, su activación o bloqueo puede modificar la producción de lípidos y la apoptosis de los sebocitos, y tener un efecto en la regulación de procesos inflamatorios y de diferenciación celular de la unidad pilosebácea.

Papel de los corticosteroides

El TLR-2 actúa como receptor de *P. acnes*, induciendo citocinas y liberación de sustancias como proteasas y hialuronidasas. La activación de TLR-2 por *P. acnes* induce inflamación de la piel con acné, por la activación de varios genes inflamatorios que codifican citocinas, quimiocinas y moléculas de adhesión con invasión de las células inmunitarias.

Los glucocorticoides aumentan la expresión de TLR-2 en cultivos de queratinocitos humanos. La combinación de glucocorticoides con *P. acnes* o citocinas proinflamatorias, actúa de manera sinérgica en el aumento de la expresión de TLR-2. El cortisol aumenta la respuesta inflamatoria en el acné vulgar, produciendo lesiones nuevas y exacerbación de las viejas. Los glucocorticoides aumentan la expresión de TLR-2 en queratinocitos humanos, produciendo cambios inflamatorios deletéreos en el acné vulgar. El estudio sugiere que el aumento de TLR-2 por corticosteroides juega un papel importante, no solo en el acné sino también en la rosácea esteroidea y la dermatitis perioral⁹³.

Referencias

1. Graham GM, Farrar MD, Cruse-Sawyer JE, Holland KT, Ingham E. Proinflammatory cytokine production by human keratinocytes stimulated with *Propionibacterium acnes* and *P. acnes* GroEL. *Br J Dermatol*. 2004;150:421-8.
2. Vowels BR, Yang S, Leyden JJ. Induction of proinflammatory cytokines by a soluble factor of *Propionibacterium acnes*: Implications for chronic inflammatory acne. *Infect Immun*. 1995;63:3158-65.

3. Choi JY, Piao MS, Lee JB, Oh JS, Kim IG, Lee SC. *Propionibacterium acnes* stimulates pro-matrix metalloproteinase-2 expression through tumor necrosis factor- α in human dermal fibroblasts. *J Invest Dermatol*. 2008;128:846-54.
4. Golub LM, Ramamurthy NS, McNamara TF, Greenwald RA, Rifkin BR. Tetracyclines inhibit connective tissue breakdown: New therapeutic implications for an old family of drugs. *Crit Rev Oral Biol Med*. 1991;2:297-321.
5. Monk E, Shalita A, Siegel DM. Clinical applications of non-antimicrobial tetracyclines in dermatology. *Pharmacol Res*. 2011;63:130-45.
6. Sato T, Kurihara H, Akimoto N, Noguchi N, Sasatsu M, Ito A. Augmentation of gene expression and production of promatrix metalloproteinase 2 by *Propionibacterium acnes*-derived factors in hamster sebocytes and dermal fibroblasts: A possible mechanism for acne scarring. *Biol Pharm Bull*. 2011;34:295-9.
7. Briganti S, Picardo M. Antioxidant activity, lipid peroxidation and skin diseases. What's new. *J Eur Acad Dermatol Venereol*. 2003;17:663-9.
8. Sarici G, Cinar S, Armutcu F, Altinyazar C, Koca R, Tekin NS. Oxidative stress in acne vulgaris. *J Eur Acad Dermatol Venereol*. 2010;24:763-7.
9. Krishna S. Innate immunity in the pathogenesis of acne vulgaris. In: Shalita AR, del Rosso JQ, Webster GF, editors. *Acne vulgaris*. London, UK: American Acne & Rosacea Society and Informa Health Care; 2011. p. 12,3.
10. Dessinioti C, Katsambas AD. The role of *Propionibacterium acnes* in acne pathogenesis: Facts and controversies. *Clin Dermatol*. 2010;28:2-7.
11. Evans CA, Smith WM, Johnston EA, Giblett ER. Bacterial flora of the normal human skin. *J Invest Dermatol*. 1950;15:305-24.
12. Leyden JJ, McGinley KJ, Mills OH, Kligman AM. *Propionibacterium* levels in patients with and without acne vulgaris. *J Invest Dermatol*. 1975;65:382-4.
13. Leeming JP, Ingham E, Cunliffe WJ. The microbial content and complement C3 cleaving capacity of comedones in acne vulgaris. *Acta Derm Venereol*. 1988;68:468-73.
14. Bruggemann H. Insights in the pathogenic potential of *Propionibacterium acnes* from its complete genome. *Semin Cutan Med Surg*. 2005;24:67-72.
15. McDowell A, Valanne S, Ramage G, Tunney MM, Glenn JV, McLorinan GC, et al. *Propionibacterium acnes* types I and II represent phylogenetically distinct groups. *J Clin Microbiol*. 2005;43:326-34.
16. Bruggemann H, Henne A, Hoster F, Liesegang H, Wiezer A, Strittmatter A, et al. The complete genome sequence of *Propionibacterium acnes*, a commensal of human skin. *Science*. 2004;305:671-3.
17. Farrar MD, Howson KM, Bojar RA, West D, Towler JC, Parry J, et al. Genome sequence and analysis of a *Propionibacterium acnes* bacteriophage. *J Bacteriol*. 2007;189:4161-7.
18. Lood R, Morgelin M, Holmberg A, Rasmussen M, Collin M. Inducible Siphoviruses in superficial and deep tissue isolates of *Propionibacterium acnes*. *BMC Microbiol*. 2008;8:139.
19. Lood R, Collin M. Characterization and genome sequencing of two *Propionibacterium acnes* phages displaying pseudolysogeny. *BMC Genomics*. 2011;12:198.
20. Szabo K, Kemeny L. Studying the genetic predisposing factors in the pathogenesis of acne vulgaris. *Hum Immunol*. 2011;72:766-73.
21. Koreck A, Pivarsci A, Dobozy A, Kemeny L. The role of innate immunity in the pathogenesis of acne. *Dermatology*. 2003;206:96-105.
22. Kim J. Review of the innate immune response in acne vulgaris: Activation of Toll-like receptor 2 in acne triggers inflammatory cytokine responses. *Dermatology*. 2005;211:193-8.
23. Farrar MD, Ingham E. Acne: inflammation. *Clin Dermatol*. 2004;22:380-4.
24. Zouboulis CC. *Propionibacterium acnes* and sebaceous lipogenesis: A love-hate relationship? *J Invest Dermatol*. 2009;129:2093-6.
25. Kurokawa I, Danby FW, Ju Q, Wang X, Xiang LF, Xia L, et al. New developments in our understanding of acne pathogenesis and treatment. *Exp Dermatol*. 2009;18:821-32.
26. Grange PA, Weill B, Dupin N, Batteux F. Does inflammatory acne result from imbalance in the keratinocyte innate immune response? *Microbes Infect*. 2010;12:1085-90.
27. Liu PT, Phan J, Tang D, Kanchanapoomi M, Hall B, Krutzik SR, et al. CD209(+) macrophages mediate host defense against *Propionibacterium acnes*. *J Immunol*. 2008;180:4919-23.
28. Gowland G, Ward RM, Holland KT, Cunliffe WJ. Cellular immunity to *P. acnes* in the normal population and patients with acne vulgaris. *Br J Dermatol*. 1978;99:43-7.
29. Kersey P, Sussman M, Dahl M. Delayed skin test reactivity to *Propionibacterium acnes* correlates with severity of inflammation in acne vulgaris. *Br J Dermatol*. 1980;103:651-5.
30. Gallo RL, Nakatsuji T. Microbial symbiosis with the innate immune defense system of the skin. *J Invest Dermatol*. 2011;131:1974-80.
31. Nakatsuji T, Kao MC, Zhang L, Zouboulis CC, Gallo RL, Huang CM. Sebum free fatty acids enhance the innate immune defense of human sebocytes by upregulating beta-defensin-2 expression. *J Invest Dermatol*. 2010;130:985-94.
32. Nagy I, Pivarsci A, Kis K, Koreck A, Bodai L, McDowell A, et al. *Propionibacterium acnes* and lipopolysaccharide induce the expression of antimicrobial peptides and proinflammatory cytokines/chemokines in human sebocytes. *Microbes Infect*. 2006;8:2195-205.
33. Bojar RA, Holland KT. Acne and *Propionibacterium acnes*. *Clin Dermatol*. 2004;22:375-9.
34. Chronnell CM, Ghali LR, Ali RS, Quinn AG, Holland DB, Bull JJ, et al. Human beta defensin-1 and -2 expression in human pilosebaceous units: Upregulation in acne vulgaris lesions. *J Invest Dermatol*. 2001;117:1120-5.
35. Nagy I, Pivarsci A, Koreck A, Szell M, Urban E, Kemeny L. Distinct strains of *Propionibacterium acnes* induce selective human beta-defensin-2 and interleukin-8 expression in human keratinocytes through toll-like receptors. *J Invest Dermatol*. 2005;124:931-8.
36. Lee DY, Yamasaki K, Rudsil J, Zouboulis CC, Park GT, Yang JM, et al. Sebocytes express functional cathelicidin antimicrobial peptides and can act to kill *Propionibacterium acnes*. *J Invest Dermatol*. 2008;128:1863-6.
37. Glaser R, Harder J, Lange H, Bartels J, Christophers E, Schroder JM. Antimicrobial psoriasin (S100A7) protects human skin from *Escherichia coli* infection. *Nat Immunol*. 2005;6:57-64.
38. Lemaitre B, Reichhart JM, Hoffmann JA. Drosophila host defense: Differential induction of antimicrobial peptide genes after infection by various classes of microorganisms. *Proc Natl Acad Sci U S A*. 1997;94:14614-9.
39. Williams MJ, Rodriguez A, Kimbrell DA, Eldon ED. The 18-wheeler mutation reveals complex antibacterial gene regulation in *Drosophila* host defense. *EMBO J*. 1997;16:6120-30.

40. Kim J, Ochoa MT, Krutzik SR, Takeuchi O, Uematsu S, Legaspi AJ, *et al.* Activation of toll-like receptor 2 in acne triggers inflammatory cytokine responses. *J Immunol.* 2002;169:1535-41.
41. Akira S, Takeda K. Toll-like receptor signalling. *Nat Rev Immunol.* 2004;4:499-511.
42. McInturf JE, Modlin RL, Kim J. The role of toll-like receptors in the pathogenesis and treatment of dermatological disease. *J Invest Dermatol.* 2005;125:1-8.
43. Akira S, Uematsu S, Takeuchi O. Pathogen recognition and innate immunity. *Cell.* 2006;124:783-801.
44. Webster GF, Leyden JJ, Tsai CC, Baehni P, McArthur WP. Polymorphonuclear leukocyte lysosomal release in response to *Propionibacterium acnes* in vitro and its enhancement by sera from inflammatory acne patients. *J Invest Dermatol.* 1980;74:398-401.
45. Williamson E, Garside P, Bradley JA, Mowat AM. IL-12 is a central mediator of acute graft-versus-host disease in mice. *J Immunol.* 1996;157:689-99.
46. Balashov KE, Smith DR, Khoury SJ, Hafler DA, Weiner HL. Increased interleukin 12 production in progressive multiple sclerosis: Induction by activated CD4+ T cells via CD40 ligand. *Proc Natl Acad Sci U S A.* 1997;94:599-603.
47. Jugeau S, Tenaud I, Knol AC, Jarrousse V, Quereux G, Khammari A, *et al.* Induction of toll-like receptors by *Propionibacterium acnes*. *Br J Dermatol.* 2005;153:1105-13.
48. Makrantonaki E, Ganceviciene R, Zouboulis C. An update on the role of the sebaceous gland in the pathogenesis of acne. *Dermatoendocrinol.* 2011;3:41-9.
49. Jeremy AH, Holland DB, Roberts SG, Thomson KF, Cunliffe WJ. Inflammatory events are involved in acne lesion initiation. *J Invest Dermatol.* 2003;121:20-7.
50. Bellew S, Thiboutot D, Del Rosso JQ. Pathogenesis of acne vulgaris: What's new, what's interesting and what may be clinically relevant. *J Drugs Dermatol.* 2011;10:582-5.
51. Holland DB, Jeremy AH. The role of inflammation in the pathogenesis of acne and acne scarring. *Semin Cutan Med Surg.* 2005;24:79-83.
52. Taylor M, Gonzalez M, Porter R. Pathways to inflammation: Acne pathophysiology. *Eur J Dermatol.* 2011;21:323-33.
53. Tsuda K, Yamanaka K, Linan W, Miyahara Y, Akeda T, Nakanishi T, *et al.* Intratumoral injection of *Propionibacterium acnes* suppresses malignant melanoma by enhancing Th1 immune responses. *PLoS One.* 2011;6:e29020.
54. Kitagawa H, Yamanaka K, Kakeda M, Inada H, Imai Y, Gabazza EC, *et al.* *Propionibacterium acnes* vaccination induces regulatory T cells and Th1 immune responses and improves mouse atopic dermatitis. *Exp Dermatol.* 2011;20:157-8.
55. Knop J, Ollefs K, Frosch PJ. Anti-P. acnes antibody in comedonal extracts. *J Invest Dermatol.* 1983;80:9-12.
56. Holland DB, Jeremy AH, Roberts SG, Seukeran DC, Layton AM, Cunliffe WJ. Inflammation in acne scarring: A comparison of the responses in lesions from patients prone and not prone to scar. *Br J Dermatol.* 2004;150:72-81.
57. Harper JC, Thiboutot DM. Pathogenesis of acne: Recent research advances. *Adv Dermatol.* 2003;19:1-10.
58. Nakatsuji T, Liu YT, Huang CP, Zouboulis CC, Gallo RL, Huang CM. Antibodies elicited by inactivated *Propionibacterium acnes*-based vaccines exert protective immunity and attenuate the IL-8 production in human sebocytes: Relevance to therapy for acne vulgaris. *J Invest Dermatol.* 2008;128:2451-7.
59. Nakatsuji T, Liu YT, Huang CP, Zouboulis CC, Gallo RL, Huang CM. Vaccination targeting a surface sialidase of *P. acnes*: Implication for new treatment of acne vulgaris. *PLoS One.* 2008;3:e1551.
60. Ianosi S, Stoicescu I, Ianosi G, Neagoe D, Georgescu CV. The study of CD20 and CD45.Ro antibodies in the inflammatory infiltrate involved in acne and seborrheic dermatitis. *Rom J Morphol Embryol.* 2007;48:285-9.
61. Burkhart CG, Burkhart CN, Lehmann PF. Acne: A review of immunologic and microbiologic factors. *Postgrad Med J.* 1999;75:328-31.
62. Szabo K, Tax G, Kis K, Szegedi K, Teodorescu-Brinzeu DG, Dioszegi C, *et al.* Interleukin-1A +4845(G>T) polymorphism is a factor predisposing to acne vulgaris. *Tissue Antigens.* 2010;76:411-5.
63. Caillon F, O'Connell M, Eady EA, Jenkins GR, Cove JH, Layton AM, *et al.* Interleukin-10 secretion from CD14+ peripheral blood mononuclear cells is downregulated in patients with acne vulgaris. *Br J Dermatol.* 2010;162:296-303.
64. Tian LM, Xie HF, Yang T, Hu YH, Li J, Wang WZ. Association study of tumor necrosis factor receptor type 2 M196R and toll-like receptor 2 Arg753Gln polymorphisms with acne vulgaris in a Chinese Han ethnic group. *Dermatology.* 2010;221:276-84.
65. Sugisaki H, Yamanaka K, Kakeda M, Kitagawa H, Tanaka K, Watanabe K, *et al.* Increased interferon-gamma, interleukin-12p40 and IL-8 production in *Propionibacterium acnes*-treated peripheral blood mononuclear cells from patient with acne vulgaris: Host response but not bacterial species is the determinant factor of the disease. *J Dermatol Sci.* 2009;55:47-52.
66. Tenaud I, Khammari A, Dreno B. In vitro modulation of TLR-2, CD1d and IL-10 by adapalene on normal human skin and acne inflammatory lesions. *Exp Dermatol.* 2007;16:500-6.
67. Abd El All HS, Shoukry NS, El Maged RA, Ayada MM. Immunohistochemical expression of interleukin 8 in skin biopsies from patients with inflammatory acne vulgaris. *Diagn Pathol.* 2007;2:4.
68. Nagase H, Visse R, Murphy G. Structure and function of matrix metalloproteinases and TIMPs. *Cardiovasc Res.* 2006;69:562-73.
69. Papakonstantinou E, Aletras AJ, Glass E, Tsogas P, Dionysopoulos A, Adjaye J, *et al.* Matrix metalloproteinases of epithelial origin in facial sebum of patients with acne and their regulation by isotretinoin. *J Invest Dermatol.* 2005;125:673-84.
70. Jalian HR, Liu PT, Kanchanapoomi M, Phan JN, Legaspi AJ, Kim J. All-trans retinoic acid shifts *Propionibacterium acnes*-induced matrix degradation expression profile toward matrix preservation in human monocytes. *J Invest Dermatol.* 2008;128:2777-82.
71. Trivedi NR, Cong Z, Nelson AM, Albert AJ, Rosamilia LL, Sivarajah S, *et al.* Peroxisome proliferator-activated receptors increase human sebum production. *J Invest Dermatol.* 2006;126:2002-9.
72. Issemann I, Green S. Activation of a member of the steroid hormone receptor superfamily by peroxisome proliferators. *Nature.* 1990;347:645-50.
73. Kuenzli S, Saurat JH. Peroxisome proliferator-activated receptors in cutaneous biology. *Br J Dermatol.* 2003;149:229-36.
74. Smith KJ, Dipreta E, Skelton H. Peroxisomes in dermatology. Part I. *J Cutan Med Surg.* 2001;5:231-43.
75. Michalik L, Wahli W. Peroxisome proliferator-activated receptors (PPARs) in skin health, repair and disease. *Biochim Biophys Acta.* 2007;1771:991-8.
76. Sertznig P, Reichrath J. Peroxisome proliferator-activated receptors (PPARs) in dermatology: Challenge and promise. *Dermatoendocrinol.* 2011;3:130-5.

77. Schuster M, Zouboulis CC, Ochsendorf F, Muller J, Thaci D, Bernd A, et al. Peroxisome proliferator-activated receptor activators protect sebocytes from apoptosis: A new treatment modality for acne? *Br J Dermatol*. 2011;164:182-6.
78. Rosenfield RL, Kentsis A, Deplewski D, Ciletti N. Rat preputial sebocyte differentiation involves peroxisome proliferator-activated receptors. *J Invest Dermatol*. 1999;112:226-32.
79. Elmongy NN, Shaker O. Expression of peroxisome proliferator activator receptor beta/delta (PPARbeta/delta) in acne vulgaris. *Eur J Dermatol*. 2012;22:42-5.
80. Delerive P, Fruchart JC, Staels B. Peroxisome proliferator-activated receptors in inflammation control. *J Endocrinol*. 2001;169:453-9.
81. Mastrofrancesco A, Kokot A, Eberle A, Gibbons NC, Schallreuter KU, Strozyk E, et al. KdPT, a tripeptide derivative of alpha-melanocyte-stimulating hormone, suppresses IL-1 beta-mediated cytokine expression and signaling in human sebocytes. *J Immunol*. 2010;185:1903-11.
82. Devchand PR, Keller H, Peters JM, Vazquez M, Gonzalez FJ, Wahli W. The PPAR alpha-leukotriene B4 pathway to inflammation control. *Nature*. 1996;384:39-43.
83. McInturff JE, Wang SJ, Machleidt T, Lin TR, Oren A, Hertz CJ, et al. Granulysin-derived peptides demonstrate antimicrobial and anti-inflammatory effects against *Propionibacterium acnes*. *J Invest Dermatol*. 2005;125:256-63.
84. Wiesner J, Vilcinskas A. Antimicrobial peptides: The ancient arm of the human immune system. *Virulence*. 2010;1:440-64.
85. Valins W, Amini S, Berman B. The expression of toll-like receptors in dermatological diseases and the therapeutic effect of current and newer topical toll-like receptor modulators. *J Clin Aesthet Dermatol*. 2010;3:20-9.
86. Vega-Diaz JA, Michel S. Regulation of human monocyte toll-like receptor 2 (TLR-2) expression by adapalene. *J Eur Acad Dermatol Venereol*. 2002;16:123-4.
87. Liu PT, Krutzik SR, Kim J, Modlin RL. Cutting edge: All-trans retinoic acid down-regulates TLR2 expression and function. *J Immunol*. 2005;174:2467-70.
88. Grange PA, Raingeaud J, Calvez V, Dupin N. Nicotinamide inhibits *Propionibacterium acnes*-induced IL-8 production in keratinocytes through the NF-kappaB and MAPK pathways. *J Dermatol Sci*. 2009;56:106-12.
89. Marcinkiewicz J. Taurine bromamine: A new therapeutic option in inflammatory skin diseases. *Pol Arch Med Wewn*. 2009;119:673-6.
90. Sardana K, Garg VK. An observational study of methionine-bound zinc with antioxidants for mild to moderate acne vulgaris. *Dermatol Ther*. 2010;23:411-8.
91. Lee YJ, Choi HJ, Kang TW, Kim HO, Chung MJ, Park YM. CBT-SL5, a bacteriocin from *Enterococcus faecalis*, suppresses the expression of interleukin-8 induced by *Propionibacterium acnes* in cultured human keratinocytes. *J Microbiol Biotechnol*. 2008;18:1308-16.
92. Gougerot A MA-M, Lefeuvre L. Dermatoses inflammatoires et Toll-like récepteurs (TLR). *Nouv Dermatol*. 2009;28:213-9.
93. Shibata M, Katsuyama M, Onodera T, Ehama R, Hosoi J, Tagami H. Glucocorticoids enhance Toll-like receptor 2 expression in human keratinocytes stimulated with *Propionibacterium acnes* or proinflammatory cytokines. *J Invest Dermatol*. 2009;129:375-82.

Úlcera digital como manifestación inicial de esclerodermia sistémica cutánea limitada

Digital ulcer as initial manifestation of limited systemic cutaneous scleroderma

Claudia Marcela Arenas¹, Juliana Jiménez², María Isabel González³

1. Médica dermatóloga, Hospital Militar Central, Universidad Militar Nueva Granada, Bogotá, D.C., Colombia
2. Médica, residente de Dermatología de segundo año, Universidad Militar Nueva Granada, Bogotá, D.C., Colombia
3. Médica dermatopatóloga, Hospital Militar Central, Universidad Militar Nueva Granada, Bogotá, D.C., Colombia

Resumen

Se presenta el caso de una paciente de 68 años que presentó una úlcera digital como manifestación inicial de esclerodermia sistémica limitada. Es un caso demostrativo que resalta la importancia de la intervención del dermatólogo mediante una adecuada historia clínica, examen físico, tamización y correlación clínico-patológica, para obtener un diagnóstico temprano y establecer el tratamiento oportuno en estos pacientes.

PALABRAS CLAVE: úlcera digital, anticuerpos anticentrómero, esclerodermia.

Correspondencia:

Juliana Jiménez

Email:

selene.jj88@gmail.com

Recibido: 20 de mayo de 2013.

Aceptado: 21 de agosto de 2013.

No se reportan conflictos de intereses.

Summary

We report a case of a 68 years-old patient who presented with a digital ulcer as an initial expression of limited systemic scleroderma. It shows the importance of a dermatologist intervention with an adequate clinical history, physical examination, screening and clinical and pathological correlation to find an early diagnosis and to establish a suitable treatment in these patients.

KEY WORDS: Digital ulcer, anticentromere antibodies, scleroderma.

Introducción

La esclerosis sistémica es una enfermedad con un curso clínico variable y mal pronóstico que depende del compromiso por la microangiopatía difusa y la fibrosis de órganos internos¹. El signo característico de esta enfermedad es la excesiva producción de colágeno por activación de fibroblastos y miofibroblastos. La patogénesis se relaciona con la interacción del sistema inmunitario y vascular que resulta en proliferación de fibroblastos, depósito de colágeno y activación inmunitaria. Recientemente, se ha encontrado el rol del factor transformador de crecimiento beta (*Transforming Growth Factor, beta*, TGF- β) en la patogénesis de la fibrosis y la disfunción vascular. Se cree que la disfunción microvascular puede

representar el daño temprano que provoca la producción de autoanticuerpos (ANA, *Anti-Topoisomerase I Antibodies* -ATA, ACA, RNAP-III) y citocinas proinflamatorias y profibróticas.

Caso clínico

Se trata de una paciente de 68 años, que consultó al Servicio de Dermatología por presentar un cuadro clínico de un año de evolución de cianosis distal asociada a ulceración en el pulpejo del segundo dedo de la mano izquierda.

Refirió como antecedentes un trauma con objeto corto-punzante (espina de pescado) y ser fumadora de

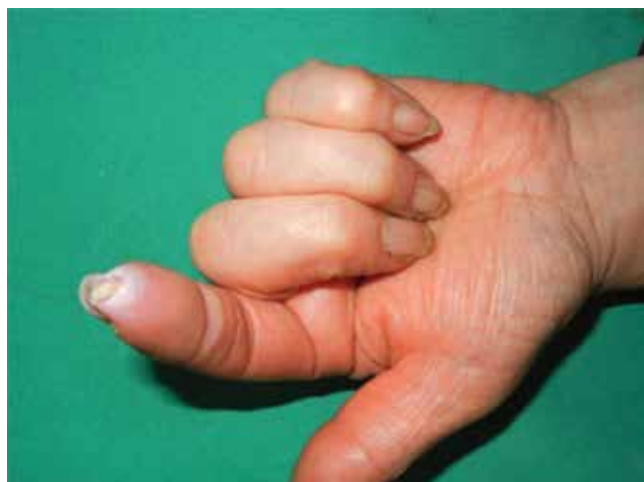

FIGURA 1. Úlcera del pulpejo del segundo dedo de la mano izquierda.

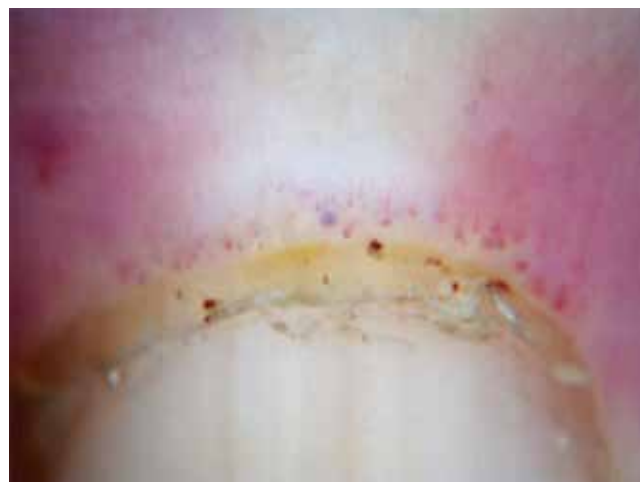

FIGURA 2. Telangiectasias periungulares, áreas avasculares y megacutícula.

un paquete de cigarrillos diario durante 40 años. Negó otros síntomas asociados. En la revisión por sistemas, no mencionó síntomas gastrointestinales, articulares ni respiratorios.

En el examen físico se encontró una úlcera de bordes regulares bien definidos y fondo limpio, de 5 mm de diámetro, en el pulpejo del segundo dedo de la mano izquierda (**FIGURA 1**) y edema digital sin pérdida de la elasticidad cutánea; en la capilaroscopia se observaron telangiectasias periungulares, áreas avasculares y megacutícula (**FIGURA 2**).

Con la impresión diagnóstica de esclerodermia, se inició el estudio. En la biopsia de piel se informó una

úlcera superficial bordeada de epitelio acantósico sin atipias, infiltrado inflamatorio perivascular superficial, vasos con trombosis subyacentes a la úlcera y colágeno hialino, sin compromiso de los vasos profundos.

En los exámenes de laboratorio se informó: anticuerpos antinucleares positivos, 1/2.650; patrón centromérico; anti-Ro positivo, eosinofilia del 30 % (absolutos, 1.440). En la endoscopia se observó gastritis crónica y, en las radiografías comparativas de manos y pies, cambios degenerativos iniciales; la radiografía de tórax estuvo dentro de límite normales.

Con la historia clínica, el examen físico y los exámenes paraclínicos se diagnosticó esclerodermia sistémica cu-

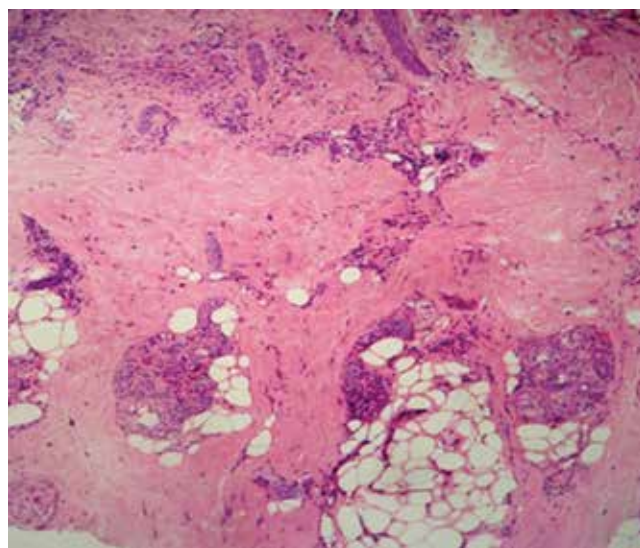
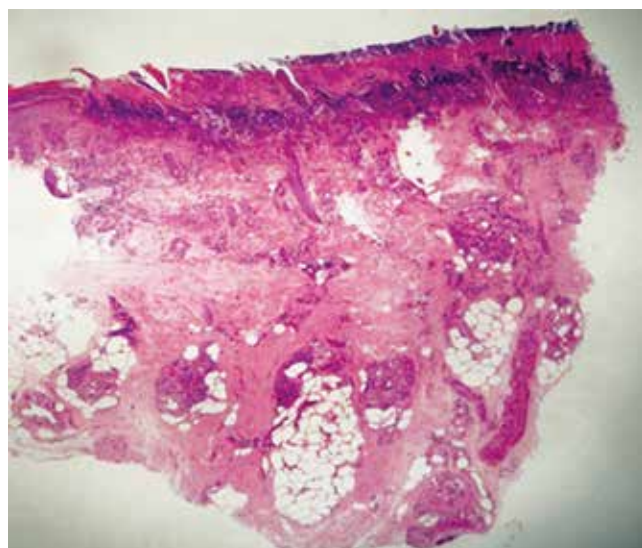


FIGURA 3. A. Úlcera superficial, infiltrado inflamatorio perivascular superficial. Hematoxilina y eosina, 40X. B. Colágeno hialino. Hematoxilina y eosina, 40X.

tánea limitada. Se indicó tratamiento con pentoxifilina y ácido acetilsalicílico, y se obtuvo una adecuada respuesta clínica.

Discusión

La esclerosis sistémica es una enfermedad del tejido conjuntivo con gran morbilidad. Se han sugerido varios factores relacionados con su etiología, entre ellos: infecciones por parvovirus B19, citomegalovirus (CMV), *Helicobacter pylori*, hepatitis B o toxoplasma; ambientales, silicio; deficiencia de vitamina D; genético, polimorfismo de genes para transcripción de proteínas; presencia de TGF- β , proteína quimioatrayente de monocitos (*Monocyte Chemotactic Protein-1*, MCP-1), interleucina 1 (IL-1); factor de necrosis tumoral alfa (*Tumor Necrosis Factor-alpha*, TNF- α), factor de crecimiento del tejido conjuntivo (*Connective Tissue Growth Factor*, CTGF), fibrilina-1 y factor regulador de interferón- γ .

La patogénesis involucra tres componentes: el vascular, el sistema inmunitario y la fibrosis¹⁻³.

Componente vascular. Se presentan fenómenos de vasoconstricción intermitente con progresión del estrechamiento de los vasos sanguíneos y flujo sanguíneo insuficiente; además, la isquemia y la nueva perfusión que llevan a estrés por oxidación, con excesiva producción de especies reactivas de oxígeno que agravan el daño endotelial¹⁻³.

Las células endoteliales activadas secretan mediadores vasoactivos, como óxido nítrico, prostaciclina, endotelina 1 (*Endothelin 1*, ET-1), factor activador de plaquetas y moléculas de adhesión (VCAM y E-selectina); también, inducen inflamación local con activación celular por medio de TNF, TGF- β , IL-1, interferón γ (*Interferon Gamma*, IFN- γ) y quimiocinas. Se ven afectados los nuevos vasos sanguíneos, en parte, por los elevados niveles del factor de crecimiento vascular endotelial (*Vascular Endothelial Growth Factor*, VEGF), responsable de la formación de telangiectasias.

Por otra parte, la endotelina 1 induce proliferación de células endoteliales, hipertrofia de la capa muscular y obliteración vascular irreversible. Se ha encontrado que la elevación de los niveles de ET-1 se relaciona con el fenómeno de Raynaud, úlceras digitales, hipertensión pulmonar y falla renal.

Sistema inmunitario. Los anticuerpos anti-topoisomera I pueden unirse al ADN o al ARN e inducir sobreproducción de IL-6, TGF- β e IL-17, y disminución de IL-10. La presencia de anticuerpos anticentrómero (*Anti-*

Centromere Antibodies, ACA) se correlaciona con el fenómeno de Raynaud, calcinosis, alteración de la motilidad esofágica, esclerodactilia y telangiectasias. Los anticuerpos anti-ARN de la polimerasa III (*Anti-RNA polymerase III Antibody*, Anti RNA-III) son positivos en 20 % de los pacientes con esclerosis sistémica, asociada a enfermedad cutánea grave y crisis de esclerodermia renal¹⁻³.

Fibrosis. Se debe a un excesivo depósito de matriz extracelular como resultado de la inflamación o el daño tisular. Los miofibroblastos productores de colágeno son activados en forma paracrina y autocrina, por señales a través de receptores de tipo toll 1 (*Toll-Like Receptor-1*, TLR 1). La fibrosis es conducida por múltiples mediadores como TGF- β , VEGF, ET-1, IL-13, IL-21, proteína inflamatoria de macrófagos, receptor PPAR (*Peroxisome Proliferator-Activated Receptor*) y proteínas de fase aguda. El equilibrio anormal entre las metalo-proteinasas de la matriz (*Matrix Metalloproteinases*, MMP) y sus inhibidores, resulta en exceso de síntesis de matriz extracelular y acumulación de colágeno¹⁻³.

La esclerodermia sistémica cutánea se divide en dos variantes clínicas: la limitada y la difusa. Se distinguen por el grado y la extensión del compromiso cutáneo. El síntoma inicial en la forma limitada es el fenómeno de Raynaud de larga data. Respeta los sitios proximales. Predominan los autoanticuerpos anticentrómero (60 a 96 %) y los anti-Scl-70 (20 %). Es frecuente el compromiso visceral, que incluye hipertensión arterial pulmonar aislada. En la forma difusa es frecuente que se presente inicialmente engrosamiento cutáneo que compromete zonas proximales como la parte superior de los brazos, los muslos y el pecho; también, artralgias, poco tiempo entre el inicio del fenómeno de Raynaud y la esclerosis cutánea, fibrosis pulmonar, compromiso cardíaco y renal. Se encuentran autoanticuerpos anti-Scl-70 (40 %) y anticentrómero (2 %)¹⁻³.

Se han establecido unos criterios para el diagnóstico muy temprano de la esclerodermia sistémica cutánea limitada, que incluyen el fenómeno de Raynaud, la inflamación digital, la presencia de autoanticuerpos específicos (ACA: anti-centrómero positivo, antitopoisomerasa I) y la alteración microvascular detectada en la capilaroscopia. Para hacer el diagnóstico se requiere que estén presentes, al menos, dos de ellos⁴. Estos se consideran como los principales hallazgos clínicos para diagnosticar la fase previa al compromiso cutáneo real.

La presencia de anticuerpos anticentrómero se ha asociado con aumento del riesgo de presentar enfermedad vascular oclusiva periférica y como factor pronóstico de isquemia digital, incluso, puede presentarse necrosis digital en pacientes con estos anticuerpos, sin compromiso cutáneo o de algún órgano interno⁵.

En los pacientes con fenómeno de Raynaud y anormalidades en la capilaroscopia, la presencia de ACA, anticuerpos antitopoisomerasa I o anti-RNP-III predicen la progresión a esclerosis sistémica en 79 % de los casos, en los siguientes cinco a nueve años⁶.

El diagnóstico se hace mediante la historia clínica, un cuidadoso examen físico (capilaroscopia), el perfil inmunológico (anticuerpos antinucleares, anticuerpos anticentrómero, antitopoisomerasa I), la biopsia de piel (colágeno hialino, infiltrado inflamatorio perivascular y compromiso de anexos) y ayudas diagnósticas específicas para ciertos órganos. Se han encontrado anticardiolipinas positivas en 25 a 35 % de los pacientes⁷.

Para el tratamiento se recomiendan diferentes medicamentos según el compromiso visceral. Para el fenómeno de Raynaud y las úlceras digitales se indica evitar factores desencadenantes y suspender el tabaquismo, y la administración de antagonistas del calcio, inhibidores de la enzima convertidora de angiotensina (ECA) e inhibidores de la fosfodiesterasa.

Referencias

1. Balbir-Gurman, Moscovici Scleroderma: New aspects in pathogenesis and treatment. *Best Pract Res Clin Rheumatol*. 2012;26:13-24.
2. Grossman C, Dovrish Z, Shoenfeld Y, Amital H. Do infections facilitate the emergence of systemic sclerosis? *Autoimmun Rev*. 2011;10:244-7.
3. Arora-Singh RK, Assassi S, del Junco DJ, Arnett FC, Perry M, Irfan U. Autoimmune diseases and autoantibodies in the first degree relatives of patients with systemic sclerosis. *J Autoimmun*. 2010;35:52-7.
4. Avouac, Fransen, Walker, Riccieri, Smith. Preliminary criteria for the very early diagnosis of systemic sclerosis: Results of a Delphi Consensus Study from EULAR Scleroderma Trials and Research Group. *Ann Rheum Dis*. 2011;70:476-81.
5. Sachsenberg-Studer, Salomon, Prins, Saurat. Raynaud's phenomenon, anticentromere antibodies, and digital necrosis without sclerodactyly: An entity independent of scleroderma? *J Am Acad Dermatol*. 2000;43:631-4.
6. Vayssairat M, Baudot N, Gaitz JP. Raynaud's phenomenon together with antinuclear antibodies: A common subset of incomplete connective tissue disease. *J Am Acad Dermatol*. 1995;32:747-9.
7. Vayssairat M, Abuaf N, Baudot N, Deschamps A, Gaitz JP. Abnormal IgG cardiolipin antibody titers in patients with Raynaud's phenomenon and/or related disorders: Prevalence and clinical significance. *J Am Acad Dermatol*. 1998;38:555-

Hidroadenoma

Hidroadenoma

Claudia Marcela Arenas¹, Yuly Andrea García², María Claudia Carrillo³

1. Médica dermatóloga, Centro Dermatológico Federico Lleras Acosta, Bogotá, D.C., Colombia.
2. Médica, residente de primer año, Centro Dermatológico Federico Lleras Acosta, Bogotá, D.C., Colombia.
3. Médica patóloga, Centro Dermatológico Federico Lleras Acosta, Bogotá, D.C., Colombia; *fellow* en Dermatopatología, Universidad CES, Medellín, Colombia.

Resumen

El hidroadenoma es un tumor infrecuente de los anexos y su histogénesis es incierta pues, aunque inicialmente se le atribuyó un origen ecrino –confirmado por hallazgos enzimáticos–, en recientes publicaciones se ha descrito la secreción por decapitación en áreas de diferenciación tubular, lo que supondría en algunos casos una diferenciación apocrina. Se localiza frecuentemente en la cara, el cuello y el tronco. Su crecimiento es lento y, por lo general, asintomático. Aunque se presenta frecuentemente en mujeres de edad media, en la literatura científica se encuentra un amplio rango de edad, de los 3 a los 93 años, y tiene una baja incidencia de evolución maligna. Se presenta el caso de una mujer con un hidroadenoma.

PALABRAS CLAVE: hidroadenoma, hidroadenoma de células claras, glándulas sudoríparas, tumor.

Summary

The hidradenoma is a rare adnexal tumor, and its histogenesis is uncertain, because although initially attributed eccrine origin, confirmed by enzymatic findings, recent reports have described the decapitation secretion in tubular differentiation areas, which would result in some cases of apocrine differentiation. It is often located on the face, neck and trunk. It grows slowly and is usually asymptomatic. Although it often occurs in middle-aged women, there are reports in the literature with a wide age range from 3 to 93 years and it has a low incidence of developing malignancy. We report the case of a woman with a hidradenoma.

KEY WORDS: Nodular hidradenoma, clear cells hidradenoma, sweat glands, tumor.

Correspondencia:

Yuly Andrea García

Email:

yuanga_85@Hotmail.com

Recibido: 20 de junio de 2013.

Aceptado: 21 de agosto de 2013.

No se reportan conflictos de intereses.

Caso clínico

Se trata de una mujer de 24 años de edad con antecedentes médicos sin relevancia y cuadro clínico de tres meses de evolución de una pápula que había aumentado de tamaño, localizada en la columela, no asociado a ningún síntoma, que no había recibido tratamiento. En el examen físico se observó en el lado izquierdo de columela, una pápula translúcida de 7 mm de diámetro

y consistencia firme, con base angosta y bordes regulares y simétricos, y con puntos de pigmento pardo oscuro en su interior (**FIGURA 1**).

Con la impresión diagnóstica de hidrocistoma apocrino, se tomó biopsia de piel por escisión en la que se observó un tumor intradérmico constituido por conglomerados de células cúbicas, eosinofílicas, de tamaño intermedio, con conductos y áreas quísticas de material mucinoso, estroma escaso sin inflamación, lo que per-

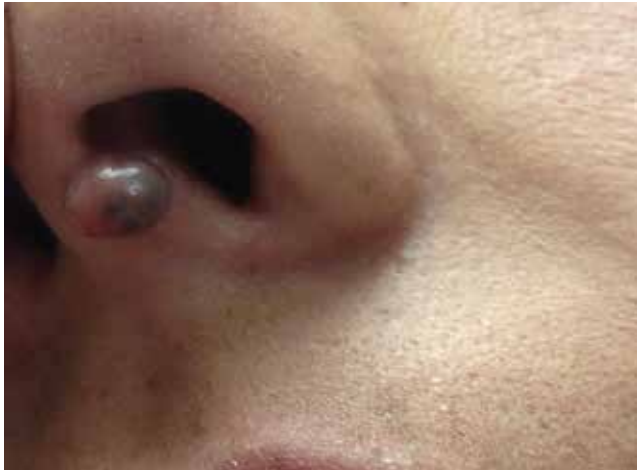

FIGURA 1. Pápula translúcida de 7 mm de diámetro, con puntos de pigmento pardo oscuro en su interior.

mitió hacer el diagnóstico histopatológico de hidroadenoma nodular (**FIGURA 2**).

Discusión

El hidroadenoma nodular es un tumor benigno de la porción distal de las glándulas sudoríparas, el cual también es llamado hidroadenoma de células claras, acrospiroma ecrino, hidroadenoma sólido-quístico, acrospiroma de células claras, mioepitelioma de células claras y adenoma ecrino de la glándula sudorípara¹. Los hidroadenomas pueden tener origen ecrino o apocrino. Tradicionalmente, se había considerado una neoplasia de origen ecrino por su histoquímica enzimática y sus características en la micrografía electrónica, las cuales incluyen abundantes gránulos de glucógeno y numerosas mitocondrias; sin embargo, en publicaciones recientes se ha descrito la secreción por decapitación en áreas de diferenciación tubular, epitelio mucinoso, secreción eosinofílica y esclerosis, lo que sugiere un origen apocrino².

Por lo anterior, se ha tratado de clasificar los hidroadenomas en dos grupos, los de diferenciación ecrina, llamados hidroadenomas poroides, y los de diferenciación apocrina, llamados hidroadenomas de células claras o hidroadenomas nodulares^{2,3}.

Se considera un tumor infrecuente, siendo el más común entre los tumores de los anexos^{1,4}. Se presenta usualmente como una lesión única, de diverso tamaño que oscila entre 0,5 y 2 cm de diámetro, de forma redonda u oval, pedunculados o con apariencia quística; tienden a ulcerarse, aunque esto es excepcional^{1,5}.

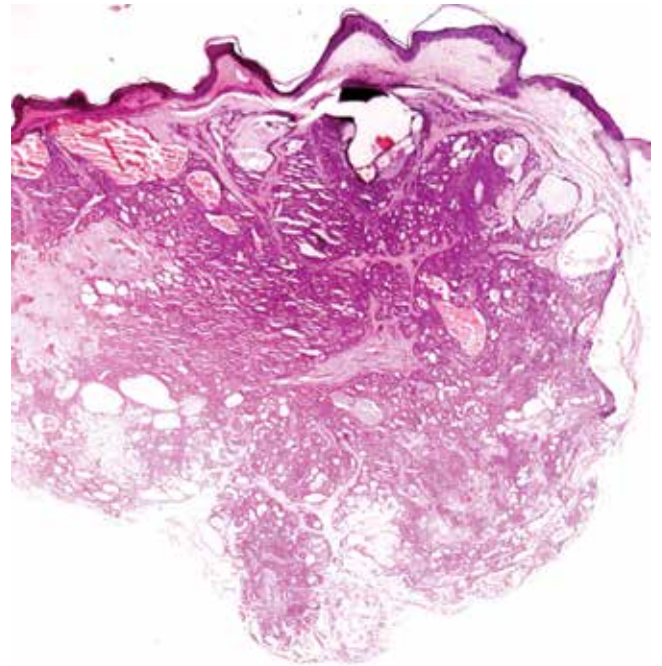


FIGURA 2. Lesión nodular compuesta por células que forman espacios quísticos, canales con contenido mucinoso y espacios vasculares dilatados, congestivos con abundantes eritrocitos. Hematoxilina y eosina, 4X.

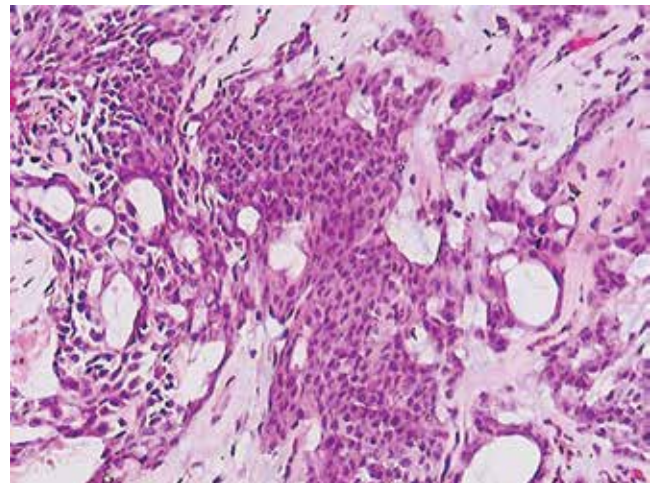


FIGURA 3. Tumor intradérmico compuesto por conglomerados de células epitelioides que forman conductos y áreas quísticas de material mucinoso. Hematoxilina y eosina, 40X.

La presencia de pigmento en los tumores de las glándulas sudoríparas es infrecuente⁶. En el caso que se presenta, la presencia de color podría corresponder a canales vasculares dilatados, congestivos, llenos de eritrocitos (**FIGURAS 1 Y 2**).

Se localiza frecuentemente en el cuero cabelludo, la cara, el tórax y las extremidades, pero también se ha descrito en axilas, mamas, hombros, abdomen, palmas

de manos, región inguinal y vulva^{1,7,8}. La edad promedio de presentación es a los 37,2 años y es más común en mujeres, con una relación de 1:1,7^{2,9}.

Entre los diagnósticos diferenciales clínicos se pueden incluir tumores metastásicos, leiomiomas y otros tumores de los anexos, como poromas, hemangiomas, tumor glómico, quiste folicular y tricolemoma^{1,3,5}.

La histopatología del tumor se caracteriza por una proliferación nodular bien circunscrita en la dermis, cuyos nódulos muestran una configuración sólida y quística, y está compuesta de una mezcla de células poliédricas y fusiformes con citoplasma eosinofílico y otras claras ricas en glucógeno. Este tumor presenta una clara formación de estructuras ductales y es común encontrar una metaplasia escamosa. Su estroma es hialino².

Se considera importante hacer la resección quirúrgica de toda la lesión, ya que puede recurrir y, aunque es muy baja su incidencia de transformación maligna, esta puede ocurrir en el 6,7 %⁹.

Conclusión

Se presenta el caso de una paciente con diagnóstico de hidroadenoma nodular con localización y edad de presentación infrecuentes. Es una entidad de baja incidencia que se debe tener en cuenta entre los diagnósticos diferenciales de tumores de anexos y en la cual se

debe practicar biopsia por escisión completa como método diagnóstico y terapéutico.

Referencias

1. Gonul M, Cakmak SK, Gul U, Han O, Karagece U. A skin tumor in a young girl. Diagnosis: Clear cell hidradenoma. *Indian J Dermatol Venereol Leprol*. 2010;76:445-6.
2. Nandeesh BN, Rajalakshmi T. A study of histopathologic spectrum of nodular hidradenoma. *Am J Dermatopathol*. 2012;34:461-70.
3. Benmously-Mlika R, Jones M, Hammami H, Labbene N, Debbiche A, Mokhtar I, *et al*. Nodular hidradenoma in a 19-year-old woman. *Pathologica*. 2011;103:311-2.
4. Samaila MO. Adnexal skin tumors in Zaria, Nigeria. *Ann Afr Med*. 2008;7:6-10.
5. Cortés S, Lópezello A, Rodríguez M, Ramos AG. Hidradenoma nodular. Reporte de dos casos con edad de presentación y topografía poco frecuente. *Rev Cent Dermatol Pascua*. 2003;12:137-40.
6. Punia RP, Garg S, Bal A, Mohan H. Pigmented nodular hidradenoma masquerading as nodular malignant melanoma. *Dermatol Online J*. 2008;14:15.
7. Grampurohit VU, Dinesh U, Rao RJ. Nodular hidradenoma of male breast: Cytohistological correlation. *Cytol*. 2011;28:235-7.
8. Singhal V, Sharma SC, Anil J, Sachan PK, Harsh M, Singhal S, *et al*. Giant benign nodular hidradenoma of the shoulder: A rare tumor in orthopedic practice. *Int J Shoulder Surg*. 2010;4:93-6.
9. Sirinoglu H, Çelebiler Ö. Benign nodular hidradenoma of the face. *J Craniofac Surg*. 2011;22:750-1.

Filtro Solar Fotoestable

Afelius® 100 Total

Protección Solar UVA - UVB



Fotoprotección

FOTOPROTECCIÓN INTEGRAL DE ÚLTIMA GENERACIÓN


100pre

protegidos

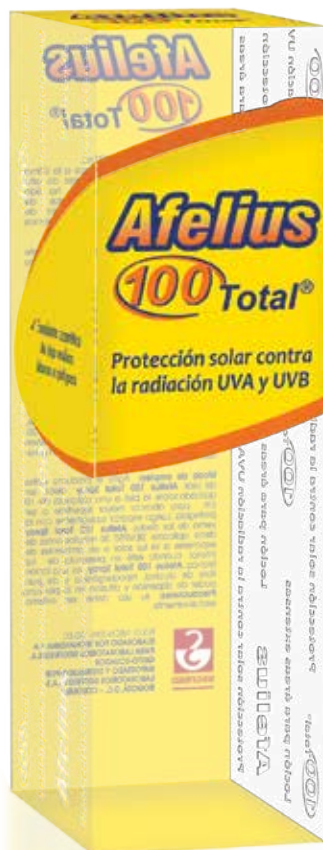1. ÚNICO CON TINOCARE GL
 - ✓ Hidratante
 - ✓ Emoliente
2. COMPLEMENTO IDEAL CON OTROS FILTROS UVB-UVA
 - ✓ Octil Metoxicinamato: Filtro UVB
 - ✓ Avobenzona: Filtro UVA
 - ✓ Octocrylene: Filtro UVA

3. SINERGIA EFICAZ Y EFECTIVA DEL TINOSORB® M Y TINOSORB® S

- ✓ Fototautomerismo (Energía lumínica a calórica)
- ✓ Protección UVB y UVA de 280 - 380 nm
- ✓ Fotoestabilidad aún con más de 50 med / día



Late con fuerza en Colombia



LÍNEA DERMATOLÓGICA
Respaldo en terapias efectivas



367

Cetaphil®

DERMA CONTROL™



LÍNEA TÓPICA PARA EL CUIDADO DE LA PIEL DEL PACIENTE CON ACNÉ

www.cetaphil.com.co

Búsquenos en:  [cetaphil colombia](https://www.facebook.com/cetaphilcolombia)  [@cetaphilcol](https://twitter.com/cetaphilcol)

GALDERMA
Committed to the future
of dermatology

Nódulo umbilical en una niña de 14 años

Umbilical nodule in a fourteen years old girl

Elga Vargas¹, María Claudia Abaúnza², Gerzaín Rodríguez³.

1. Médica Patóloga, Profesora, Facultad de Medicina, Universidad de La Sabana, Chía, Colombia.
2. Médica Patóloga, Especialista en Patología Oncológica, Profesora, Facultad de Medicina, Universidad de La Sabana, Chía, Colombia.
3. Médico Dermatopatólogo, Profesor, Facultad de Medicina, Universidad de La Sabana, Chía, Colombia.

Resumen

La presencia de un nódulo umbilical ofrece múltiples posibilidades diagnósticas, algunas de ellas de gran importancia clínica. Se presenta una niña de 14 años de edad con un nódulo umbilical congénito, ulcerado. La biopsia mostró reemplazo focal de la epidermis y la dermis por mucosa intestinal con agregados linfoides. Se diagnosticó como pólipo umbilical correspondiente a una malformación congénita, producto de la obliteración parcial del conducto vitelino. Todo nódulo umbilical debe ser sometido a biopsia para determinar su naturaleza, que incluye malformaciones congénitas, endometriosis y tumores metastásicos llamados “nódulos de la hermana María José”.

PALABRAS CLAVE: nódulo umbilical, malformaciones del conducto vitelino, nódulo de la hermana María José.

Summary

The presence of an umbilical nodule provides multiple diagnostic possibilities, some of them of great clinical relevance. We present the case of a 14 year-old girl with an ulcerated congenital umbilical nodule. The biopsy showed focal replacement of the epidermis and dermis by intestinal mucosa with lymphoid aggregates. It was diagnosed as an umbilical polyp, which corresponds to a congenital malformation resulting from the partial obliteration of the vitelline duct. Every umbilical nodule must be submitted to biopsy to determine its nature that includes congenital malformations, endometriosis and metastatic tumors known as “Sister Mary Joseph nodules”.

KEY WORDS: Umbilical nodule, malformations of vitelline duct, Sister Mary Joseph nodule.

Correspondencia:

Elga Vargas

Email:

elgavc@unisabana.edu.co

Recibido: 8 de julio de 2013.

Aceptado: 12 septiembre de 2013.

No se reportan conflictos de interés.

DIAGNÓSTICO: PÓLIPO UMBILICAL

Comentario

En la vida embrionaria, el conducto vitelino o conducto umbilical, comunica el saco vitelino con el intestino medio y es el ápice del asa intestinal primaria. La rama cefálica del asa intestinal formará la porción distal del duodeno, el yeyuno y parte del íleon. La rama caudal

del asa se transformará en la porción inferior del íleon, el ciego, el apéndice cecal, el colon ascendente y los dos tercios proximales del colon transversal. El conducto vitelino empieza a obliterarse en la semana 10 de la vida embrionaria y desaparece hacia el final del tercer mes de gestación^{1,2}.

Las anomalías relacionadas con la ausencia total o parcial de dicha involución, se presentan en el 2 % de la población y se clasifican en cuatro formas básicas,

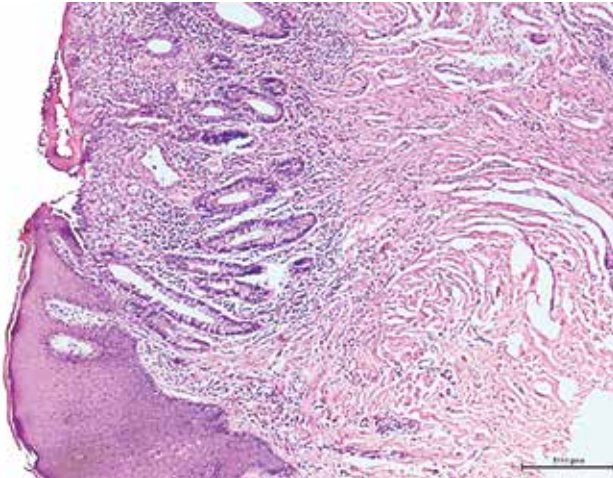


FIGURA 2. La epidermis acantósica de la izquierda es reemplazada por el epitelio intestinal con glándulas tubulares mucosecretoras. H/E. 4x.

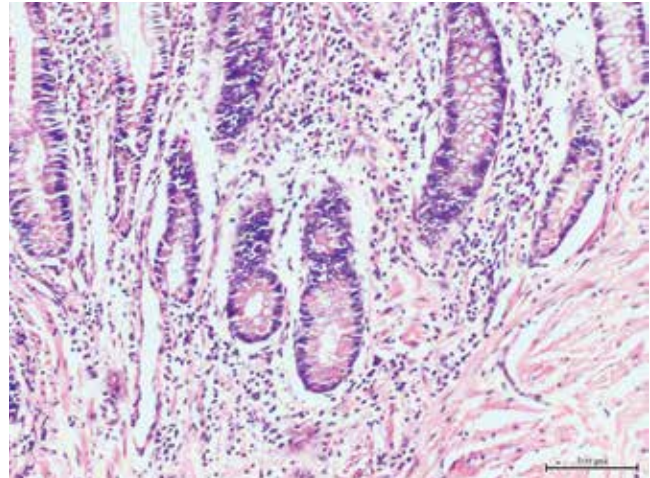


FIGURA 3. Se aprecian glándulas tubulares con células caliciformes, abundantes células de Paneth y estroma con linfocitos, correspondientes a mucosa del intestino delgado H/E. 40x.

según la descripción de Trimmingham: conducto onfalo-mesentérico total o parcialmente permeable, pólipo umbilical y banda congénita³. De estas malformaciones, la más frecuente es el divertículo de Meckel, divertículo verdadero localizado en el borde antimesentérico del íleon, en los 85 cm más cercanos a la válvula ileocecal^{2,4}.

El caso presentado corresponde a un pólipo umbilical, nódulo rojo cereza, indoloro y con secreción mucoide⁵. Las imágenes de histopatología muestran el cambio abrupto del tejido epidérmico y dérmico de la pared abdominal por una región central de mucosa intestinal ulcerada, compuesta por numerosas glándulas tubulares con borde en cepillo, células mucinosas, caliciformes y abundantes células de Paneth, que corresponden a mucosa del intestino delgado⁶. Las glándulas están rodeadas por estroma congestivo con prominentes folículos linfoides y abundante infiltrado inflamatorio rico en polimorfonucleares neutrófilos. También se aprecian haces musculares lisos y no se reconoce displasia o malignidad en el tejido examinado.

En los adultos, el hallazgo de un nódulo umbilical sin otra manifestación clínica plantea otros diagnósticos diferenciales: hernia umbilical, granulomas, hemangiomas, permeabilidad del uraco, endometriosis cutánea⁷⁻⁹, neoplasias malignas primarias, entre las cuales los carcinomas escamocelulares son los más frecuentes¹⁰ y metástasis cutáneas.

La endometriosis, definida como la presencia de tejido endometrial fuera del útero, es un hallazgo poco frecuente en la piel. La endometriosis cutánea fue descrita por Villar en 1886 y aparece usualmente en mujeres en

edad reproductiva con antecedentes de cirugías ginecológicas, como cesáreas o episiotomías^{8,9}.

Las metástasis cutáneas aparecen usualmente en los cinco años posteriores al diagnóstico de una neoplasia primaria o pueden ser el primer signo de una neoplasia de origen desconocido¹¹. Su frecuencia es baja y ocurren en 1 a 9 % de los pacientes con cáncer^{12,13}. Las metástasis cutáneas pueden presentarse en cuatro formas clínicas: nodulares, esclerodermiformes, inflamatorias o eczematosas. Las nodulares constituyen el patrón más frecuente y se presentan como nódulos únicos o múltiples, recubiertos por piel normal, pigmentada, eritematosa o violácea¹¹. Cuando se localizan en la región umbilical, se conocen como “nódulos de la hermana María José”¹¹⁻¹³ y su frecuencia oscila entre 2 y 11 % de todas las metástasis cutáneas¹².

La hermana María José fue una religiosa de la Tercera Orden Regular de la Congregación de San Francisco de Nuestra Señora de Lourdes, que trabajó como enfermera y ayudante quirúrgica del Doctor William Mayo en el *Saint's Mary Hospital*, Rochester, Minnesota. Ella detectó la presencia de masas umbilicales en pacientes con cáncer gástrico, hallazgo publicado por el Doctor Mayo en 1928, pero sólo hasta 1949 Sir Hamilton Bailey empleó por primera vez el epónimo de “nódulo de la hermana María José” para referirse a estas lesiones¹⁴.

La mayoría de estas metástasis corresponden a carcinomas del tracto gastrointestinal (52 %) o ginecológico (28 %)¹⁰⁻¹², especialmente de estómago, colon, ovario y páncreas^{10,12}, aunque también se han reportado sarcomas^{15,16}.

El estudio histopatológico es esencial para el diagnóstico preciso de los nódulos umbilicales¹³. En el caso presentado, la historia clínica de una lesión única, pequeña y presente desde el nacimiento, sugiere un comportamiento benigno y descarta la endometriosis; no obstante, su extirpación como tratamiento definitivo y el estudio histopatológico son esenciales para determinar su verdadera naturaleza.

Referencias

1. Sadler TW. Aparato digestivo. En: Sadler TW, editor. *Langman embriología médica*. 12ª edición. Barcelona: Wolters Kluwer/Lippincott Williams & Wilkins; 2012. p. 222-6.
2. Hart J, Wilcox R, Weber CR. The gastrointestinal tract. In: Stocker & Dehner's pediatric pathology. Third. edition. Philadelphia: Wolters Kluwer/Lippincott Williams & Wilkins; 2011. p. 591.
3. Mariño LP, Fraga JI, Rubio S, Segarra J, Gaetano M, Ossés JA. Persistencia del conducto onfalomesentérico. *Arch Argent Pediatr*. 2009;107:57-9.
4. Turner J. Tubo digestivo. En: Kumar V, Abbas A, Fausto N, Aster J, editores. *Robbins y Cotran Patología estructural y funcional*. Octava edición. Barcelona: Elsevier Saunders; 2010. p. 765-6.
5. Álvaro E, Fernández F, Recio V. Patología umbilical frecuente. 2ª edición. 2008. Fecha de consulta: 15 de diciembre de 2012. Disponible en: <http://www.aeped.es/documentos/protocolos-neonatalogia>.
6. Katzin W, Petras R. Small intestine. In: Mills S, editor. *Histology for pathologists*. Fourth edition. Barcelona: Wolters Kluwer/Lippincott Williams & Wilkins; 2012. p. 650-5.
7. Parra P, Caro J, Torres G, Malagón F, Tomás F. Endometriosis primaria de pared abdominal, una enfermedad que debe ser considerada en el diagnóstico diferencial de las tumoraciones de la pared abdominal. *Cir Esp*. 2006;79:80-2.
8. Garteiz D, Carbo R, Weber A, Molinar L. Dificultad diagnóstica del endometrioma de la pared abdominal: caso clínico y revisión de la bibliografía. *Ginecol Obstet Mex*. 2008;76:125-30.
9. Soto JA, Barrientos JG. Nódulo umbilical. *Dermatol Rev Mex*. 2012;56:275-7.
10. Rodríguez JM, Sanz O, Santana L, Rey A, Suárez S, Betancor P. Nódulo de la hermana María José como manifestación de cáncer de origen desconocido: presentación de un caso. *An Med Interna*. 2005;22:285-7.
11. Román C, Vallejo Y, De Unamuno P. Metástasis cutáneas. *Form Med Contin Aten Prim*. 2001;8:706.
12. López-Corral F. Nódulo de la hermana María José y cáncer de páncreas. *Semerg*. 2011;37:433-5.
13. González S, Rodríguez M, Sáenz M, García M, Martín A, Noda A. Nódulo umbilical como forma de presentación de una neoplasia ovárica. *Piel*. 2008;23:287.
14. Rivas M, Belmar P, González P, Harto A. Tumoración umbilical y síndrome constitucional. *Rev Clin Esp*. 2002;202:347-8.
15. Monteagudo AF, Bañuls J. Mujer de 61 años con nódulo en cicatriz de laparatomía de reciente aparición. *Piel*. 2011;26:63-5.
16. García M, Salamanca J, Ortíz PL, Rodríguez JL, Martín A, Iglesias L. Metástasis cutáneas de leiomioma de útero. *Actas Dermosifiliogr*. 2003;94:666-8.

Índice anual

Editoriales

Ramírez AF. Terapias dirigidas en cáncer de piel, una larga historia para contar. *Rev Asoc Colomb Dermatol.* 2013; 21: 1 (Enero-Marzo), 16-18.

Arrunátegui A. Recertificación para los médicos dermatólogos: una realidad. *Rev Asoc Colomb Dermatol.* 2013; 21: 2 (Abril-Junio), 120-121.

Jaramillo R, Sayaguez JM. La citogenética molecular en el diagnóstico, pronóstico y tratamiento de neoplasias dermatológicas. *Rev Asoc Colomb Dermatol.* 2013; 21: 3 (Julio-Septiembre), 210-211.

Cruz, A. Infección por *Neisseria gonorrhoeae* intratable: ¿la amenaza del siglo XXI? *Rev Asoc Colomb Dermatol.* 2013; 21: 4 (Octubre-Diciembre), 298-301.

Artículos de investigación

Morales CA, Solórzano A, Rojas AP. Características epidemiológicas y clínicas de las onicomycosis causadas por *Fusarium* spp. en un centro de referencia de Bogotá, Colombia, 2001-2010. *Rev Asoc Colomb Dermatol.* 2013; 21: 1 (Enero-Marzo), 21-28

Villanueva J, Díaz CJ, Luna J. Perfil epidemiológico de la onicomycosis en un servicio de dermatología de un hospital de tercer nivel en Cali, Colombia. *Rev Asoc Colomb Dermatol.* 2013; 21: 1 (Enero-Marzo), 31-37

Tamayo LM, Cardona C, Sus SE, Restrepo MN. Factores pronóstico asociados a la duración de la urticaria espontánea crónica en población colombiana. *Rev Asoc Colomb Dermatol.* 2013; 21: 2 (Abril-Junio), 124-132

Londoño A, Restrepo R, Palacios CP, Tamayo LM, Velasquez CJ, Pinto LF, Gomez LI, Chinchilla C. Estudio descriptivo de urticaria vasculítica en Medellín, Colombia: características clínicas, epidemiológicas y de laboratorio. *Rev Asoc Colomb Dermatol.* 2013; 21: 2 (Abril-Junio), 135-144

Peñaranda EO, Castellanos H, Rojas R. Prevalencia del síndrome metabólico, gravedad clínica y calidad de vida en pacientes con psoriasis del Hospital Universitario de La Samaritana. *Rev Asoc Colomb Dermatol.* 2013; 21: 3 (Julio-Septiembre), 220-225.

Moreno LH, Lopez JG, Londoño PA, Arias DA. Síndrome de Stevens-Johnson y necrólisis epidérmica tóxica en el Hospital Universitario del Valle “Evaristo García” durante un periodo de 9 años. *Rev Asoc Colomb Dermatol.* 2013; 21: 3 (Julio-Septiembre), 214-219

Ordóñez J, Palacios A, Londoño A, *et al.* Medición de la calidad de vida por medio del Dermatology Life Quality Index en pacientes con psoriasis: una revisión sistemática. *Rev Asoc Colomb Dermatol.* 2013; 21: 4 (Octubre-Diciembre), 305-313.

Montes G, van den Enden L, Vélez C. Cierre parcial con sutura subcuticular continua y cicatrización por segunda intención: una técnica útil en cirugía dermatológica. *Rev Asoc Colomb Dermatol.* 2013; 21: 4 (Octubre-Diciembre), 314-320.

Motta A, Marín DP, Merlo EA. Prevalencia de herpes, sífilis y condilomatosis en pacientes con VIH en un hospital de referencia de Bogotá. *Rev Asoc Colomb Dermatol.* 2013; 21: 4 (Octubre-Diciembre), 321-327.

Artículos de revisión

Jimenez SB, Cadavid M, Santa C. Conceptos actuales de medicina basada en la evidencia sobre el uso de fototerapia en pacientes con psoriasis. Primera parte: Fotokimioterapia (PUVA) en psoriasis. *Rev Asoc Colomb Dermatol.* 2013; 21: 1 (Enero-Marzo), 38-47.

Jimenez SB, Cadavid M, Santa C. Conceptos actuales de medicina basada en la evidencia sobre el uso de fototerapia en psoriasis. Segunda parte. Fototerapia con luz ultravioleta B de banda estrecha en psoriasis. *Rev Asoc Colomb Dermatol.* 2013; 21: 1 (Enero-Marzo), 48-54.

Velasquez MM, Correa LA, Restrepo C. Manifestaciones cutáneas en pacientes con síndrome de Down. *Rev Asoc Colomb Dermatol.* 2013; 21: 1 (Enero-Marzo), 57-68.

Morales CA, Patiño LA. Microbiota de la piel: el ecosistema cutáneo. *Rev Asoc Colomb Dermatol.* 2013; 21: 2 (Abril-Junio), 147-158.

Velasquez MM, Mejía AM. Biología e inmunopatogénesis del carcinoma espinocelular y el basocelular. *Rev Asoc Colomb Dermatol.* 2013; 21: 2 (Abril-Junio), 159-168.

Olmos M, Portilla N, Castro C. Tratamiento quirúrgico y reconstrucción del cáncer periorbitario. *Rev Asoc Colomb Dermatol.* 2013; 21: 3 (Julio-Septiembre), 226-238.

Mejía MM, Velasquez MN. Papel de las quimiocinas en la inmunopatogénesis del linfoma cutáneo de células T. *Rev Asoc Colomb Dermatol.* 2013; 21: 3 (Julio-Septiembre), 241-247.

Morales N, Aristizábal AM. Cicatrices de acné, un reto terapéutico. *Rev Asoc Colomb Dermatol.* 2013; 21: 4 (Octubre-Diciembre), 328-336.

Orozco B, Velásquez M M, Meléndez E, *et al.* Vías inflamatorias en la fisiopatología del acné. *Rev Asoc Colomb Dermatol.* 2013; 21: 4 (Octubre-Diciembre), 339-359.

Revisión de tema

Vidal A, Montoya CL, Cepeda M. Profilaxis con tetraciclinas para la prevención del exantema pápulo-pustular en pacientes oncológicos que van a recibir inhibidores del receptor del factor de crecimiento epidérmico. *Rev Asoc Colomb Dermatol.* 2013; 21: 1 (Enero-Marzo), 69-75.

Reportes de caso

Castellanos HJ, Erazo R, Rojas R. Enfermedad de Darier segmentaria de tipo 1 en una mujer de 43 años. *Rev Asoc Colomb Dermatol.* 2013; 21: 1 (Enero-Marzo), 76-79.

Ruiz AC, Espinosa D, Calle J, Morales N. Goma tuberculosa como manifestación cutánea de tuberculosis diseminada. *Rev Asoc Colomb Dermatol.* 2013; 21: 1 (Enero-Marzo), 80-83.

Mosquera H, Rios X. Nevo comedogénico gigante. *Rev Asoc Colomb Dermatol.* 2013; 21: 1 (Enero-Marzo), 84-86.

Ruiz AC, Zuluaga A, Espinosa D, Calle J. Metástasis cutánea en patrón zosteriforme de un adenocarcinoma de colon. *Rev Asoc Colomb Dermatol.* 2013; 21: 1 (Enero-Marzo), 89-91.

Rodríguez G, Arias VL, Mojica I ¿Onicomosis con reacción negativa a la tinción con ácido periódico de Schiff? *Rev Asoc Colomb Dermatol.* 2013; 21: 1 (Enero-Marzo), 92-95.

Restrepo JP, Lopez V, Echeverry VM, Buitrajo JG. Periosis lúpica. *Rev Asoc Colomb Dermatol.* 2013; 21: 1 (Enero-Marzo), 96-99.

Ruiz AC, Zapata F. Herpes simple crónico ulcerativo en un paciente con virus de la inmunodeficiencia humana. *Rev Asoc Colomb Dermatol.* 2013; 21: 1 (Enero-Marzo), 100-102.

Molina AL, Gomez LM, Orozco B, Restrepo R. Melanoma subungular in situ tratado con resección local e injerto libre. ¿Cómo abordar un paciente con melanoniquia longitudinal estriada? *Rev Asoc Colomb Dermatol.* 2013; 21: 2 (Abril-Junio), 171-174.

Argote AC, Merlano I. Poliangéitis microscópica. *Rev Asoc Colomb Dermatol.* 2013; 21: 2 (Abril-Junio), 175-179.

Hoyos AM, Jaramillo-Ayerbe F, Montes G. Síndrome de Birt-Hogg-Dubé. *Rev Asoc Colomb Dermatol.* 2013; 21: 2 (Abril-Junio), 180-183.

Torres C, Gonzalez MI, Jimenez J. Poroma ecrico de presentación clínica inusual. *Rev Asoc Colomb Dermatol.* 2013; 21: 2 (Abril-Junio), 184-186.

Ariza S, Angulo I. Tumor spitzoide atípico *Rev Asoc Colomb Dermatol.* 2013; 21: 2 (Abril-Junio), 189-191.

Diaz CJ, Hormaza J, Falla LM. Reconstrucción de alopecia cicatricial con miniinjertos en una paciente con quemadura química *Rev Asoc Colomb Dermatol.* 2013; 21: 3 (Julio-Septiembre), 261-264.

Montoya C, Lopez F. Botriomicosis asociada a tratamiento con erlotinib en una paciente con adenocarcinoma de pulmón. *Rev Asoc Colomb Dermatol.* 2013; 21: 3 (Julio-Septiembre), 267-269.

Rolon M, Carlosama JH, Szelezsán JA. Osteonevus de Nanta, reporte de un curioso fenómeno en la piel. *Rev Asoc Colomb Dermatol.* 2013; 21: 3 (Julio-Septiembre), 270-273.

Alevato M, Marini M, Primo L, Mestroni M, Devés A. Enfermedad de Rosai-Dorfman o histiocitosis sinusal con linfadenopatía masiva. *Rev Asoc Colomb Dermatol.* 2013; 21: 3 (Julio-Septiembre), 274-279.

Úlcera digital como manifestación inicial de esclerodermia sistémica cutánea limitada. Arenas CM, Jiménez J, González MI. *Rev Asoc Colomb Dermatol.* 2013; 21: 4 (Octubre-Diciembre), 360-363.

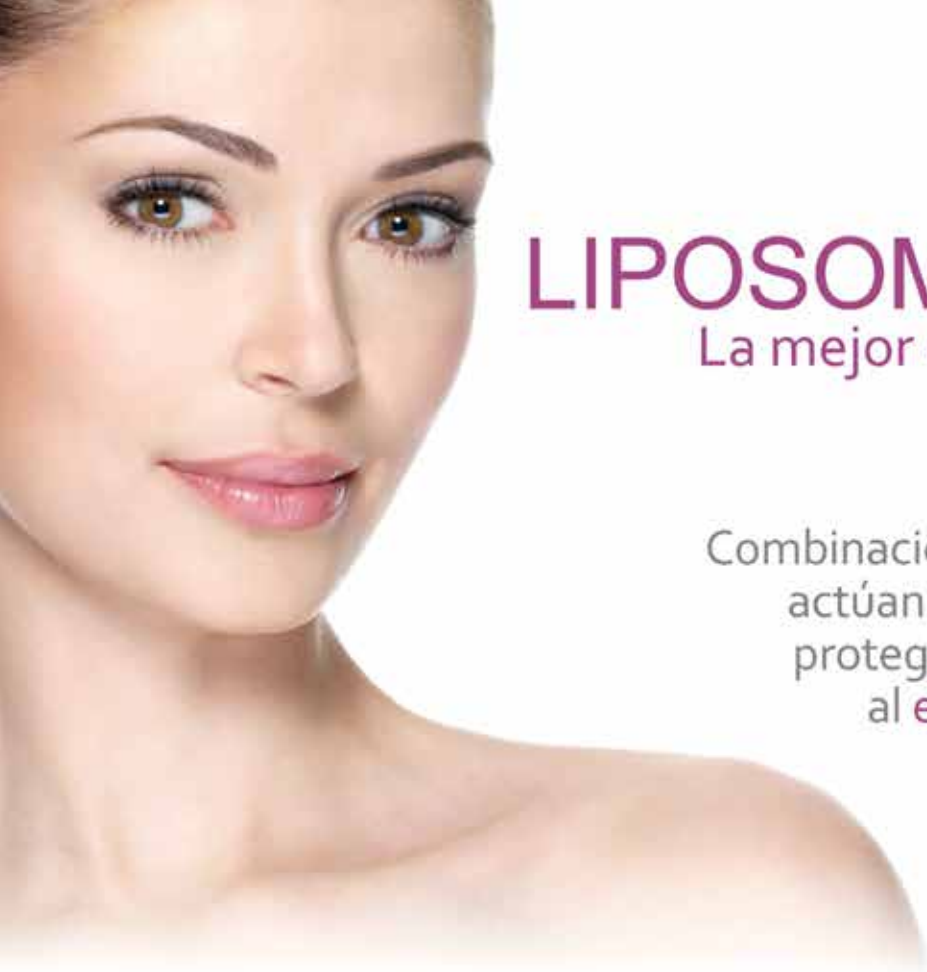Arenas CM, García YA, Carrillo MC. Hidroadenoma. *Rev Asoc Colomb Dermatol.* 2013; 21: 4 (Octubre-Diciembre), 364-366.

Haga Ud el diagnóstico

Rodríguez G, Arrunátegui A. Haga usted el diagnóstico: Mujer de 29 años con placa exulcerada eritematosa de la frente, resistente al tratamiento con estibogluconato de sodio (Glucantime®). *Rev Asoc Colomb Dermatol.* 2013; 21: 2 (Abril-Junio), 122-123/192-193

Restrepo R, Medina AS. Haga Usted el diagnóstico en dermatopatología. Rev Asoc Colomb Dermatol. 2013; 21: 3 (Julio-Septiembre), 212-213/280-282

Vargas E, Abaúnza MC, Rodríguez G. Nódulo umbilical en una niña de 14 años. Asoc Colomb Dermatol. 2013; 21: 4 (Octubre-Diciembre), 302/369-371.



LIPOSOMAL FERULAC

La mejor defensa Anti-Aging

Combinación única de **activos** que actúan de **forma sinérgica** protegiendo la piel frente al **estrés oxidativo**

- ⦿ **Antioxidante** que neutraliza los daños de la piel provocados por los radicales libres.
- ⦿ **Antienvejecimiento**, estimula la síntesis y reparación del colágeno dérmico fortaleciendo la estructura de la piel.
- ⦿ **Despigmentante**, controla la actividad de la tirosinasa, evitando y aclarando las pigmentaciones no deseadas.
- ⦿ Excelente complemento para el uso de **Fotoprotectores**, ya que potencia su efecto.
- ⦿ Acción **regeneradora e hidratante** de la barrera cutánea gracias a los fosfolípidos del liposoma.

Indicado en pieles maduras y fotoenvejecidas

- ⦿ Cara
- ⦿ Escote
- ⦿ Cuello
- ⦿ Manos



sesderma
listening to your skin

